

## References

1. J. Yang, J. Lee, S. Cha, Y. Joo. Psoas Abscess Caused by Spontaneous Rupture of Colon Cancer. *Clinics in Orthopedic Surgery* 2011;3:342-4. 4
2. Y. Takakura, S. Ikeda, M. Yoshimitsu, T. Hinoi. Retroperitoneal abscess complicated with necrotizing fasciitis of the thigh in a patient with sigmoid colon cancer. *World Journal of Surgical Oncology* 2009;7:74-8.
3. John AK et al. Carcinoma of sigmoid colon presenting as abdominal wall abscess. *Indian J Gastroenterol* 2002;3:117-8.
4. H. Kobayashi, Y. Sakurai, M. Shoji, Y. Nakamura, M. Suganuma. Psoas abscess and cellulitis of the right gluteal area resulting and from carcinoma of the cecum. *J Gastroenterol* 2001;36:623-8.

## Severe haemophilia B revealed by intracranial hemorrhage in a newborn

Salma Ben Ameur, Olfa Tiss, Lamia Sfaihi, Imene Chabchoub, Hajer Aloulou, Thouraya Kamoun, Mongia Hachicha.  
Service de pédiatrie générale, CHU Hédi Chaker, Sfax  
Faculté de médecine Sfax

Haemophilia is an X-linked congenital bleeding disorder caused by a deficiency of coagulation factor VIII (haemophilia A) or factor IX (haemophilia B). Hemophilia B is less common than hemophilia A, representing 15-20% of the total haemophilia population [1]. Intracranial haemorrhage (ICH) is the most serious bleeding symptom in haemophiliacs, resulting in high rates of mortality and disabling sequelae [2,3]. In observational cohort study in 12 European haemophilia treatment centres, Major bleeds occurred in 4-7%, head bleeds in 3-5% and ICH in 0,8% of neonates [3]. We report a new case of severe haemophilia B revealed by neonatal intracranial hemorrhage and discuss prolonged prophylaxis with factor IX replacement therapy in such patients.

### Case report

The patient was born after a term pregnancy to a healthy mother, G1P1 via caesarean section after premature rupture of membranes, perinatal asphyxia and prolonged labour. Birth weight was 4400 g, length 53 cm and head perimeter 36.5 cm. Apgar scores were 8 at 1 min and 9 at 5 min. The patient received prophylactic intramuscular vitamin K at birth. Within 48 hours of birth, he presented seizures. In physical examination, he was noted to be pale, irritable with bulging anterior fontanel, and increase of head circumference (41cm). Computed tomography (CT) of the head showed intracranial hemorrhage with a right frontal intraparenchymal hematoma (figure 1). The family had no history of bleeding disorders. Laboratory tests showed a haemoglobin level of 7 g/dL (reference range: 14.5–22.0 g/dL) and a platelet count of 500. 10<sup>9</sup> (reference range: 150–500 .10<sup>9</sup>). His prothrombin time (PT) was 100 %, and his activated partial thromboplastin time (APTT) was 103 s (reference range: 42.9±5,80 ). The patient received a transfusion of red blood cells and fresh frozen plasma pending the results of diagnostic coagulation tests. Factor VIII activity was 100 % (reference range: 55-121%) where as factor IX activity was 0,5 % (reference range: 34-72%). Severe Hemophilia B was diagnosed. He was then given a 50 unit/kg /day of intravenous plasma derived factor IX concentrate during 14 days.

Figure 1 : Cranial computed tomography showing right frontal intraparenchymal hematoma

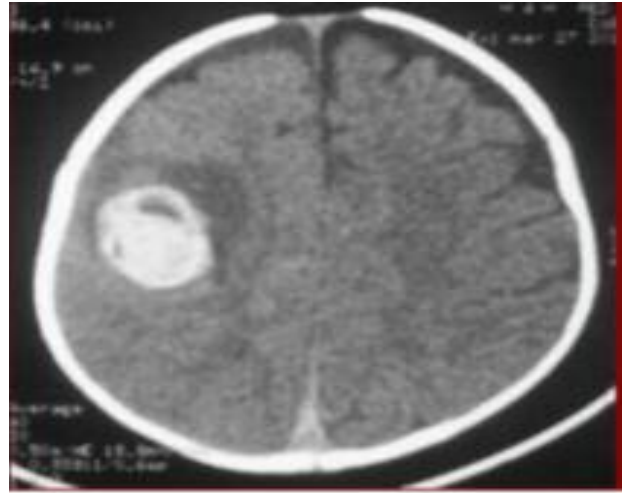
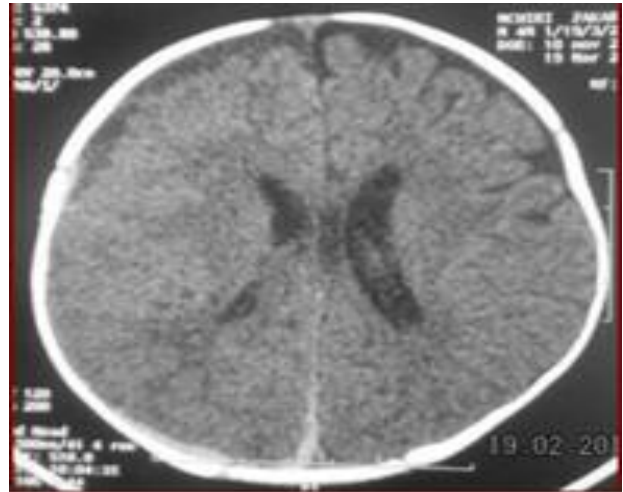
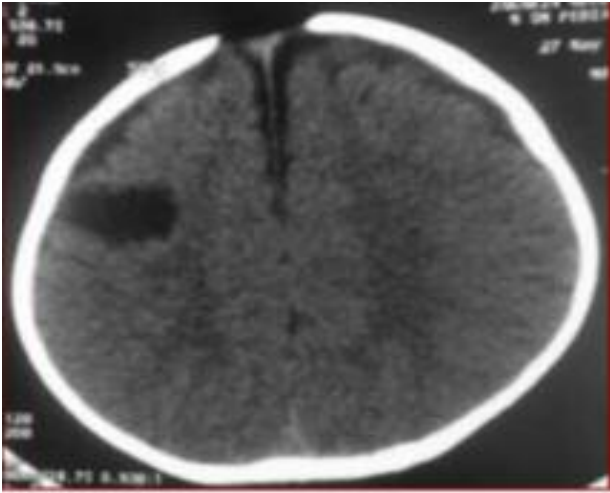


Figure 2 : Cranial computed tomography showing disappearance of the cerebral hematoma from the parenchymal tissue



The patient remained stable, so he was discharged home on the 20 hospital day without prophylaxis. The parents were informed of the diagnosis and presenting features of significant bleeding prior to discharge from hospital. Hemophilia carte was delivered. Scans performed 30 days after the event showed complete disappearance of the cerebral hematoma from the parenchymal tissue. At 3 months ages, the patient was readmitted for fever and seizure. A computed tomography scan of the brain revealed the recurrence of the right frontal hematoma. View the recurrence of ICH, prolonged prophylactic factor IX replacement therapy was started. An implanted venous access was discussed with parents. However, because of the risks of surgery, local infection, and thrombosis associated, factor IX was given via venipuncture. During factor IX substitution, neither bleeding, nor inhibitor development were noted. The patient is currently 12 months old, he is neurodevelopmentally normal for his age. A follow up CT scan revealed frontal hypodense lesion (Figure 3).

**Figure 3 :** Cranial computed tomography showing frontal hypodense lesion

### Conclusion

Birth is the first haemostatic challenge for a child with haemophilia [3]. Intracranial haemorrhage may be the first manifestation. Urgent neuroimaging and coagulation studies are necessary for an early and adequate diagnosis. The use of prophylactic factor concentrate replacement may considerably decrease the risk of recurrence of intracranial bleeding later in life [1,2].

### References

1. Srivastava A, Brewer AK, Mauser-Bunschoten EP et al; Treatment guidelines working group on behalf of the world federation of hemophilia. Guidelines for the management of hemophilia. *Haemophilia*. 2013; 19: 1–47.
2. Rodriguez V, Schmidt KA, Slaby JA, et al. Intracranial haemorrhage as initial presentation of severe haemophilia B: case report and review of Mayo Clinic Comprehensive Hemophilia center experience. *Haemophilia*. 2005;11 :73-7.
3. Richards M, Lavigne Lissalde G, Combescure C et al. Neonatal bleeding in haemophilia: a European cohort study. *Br J Haematol*. 2012; 15:374-82.

### Cause rare de fièvre chez la femme enceinte : Le syndrome d'activation macrophagique

*Haifa Zaibi, Salwa Azzabi, Bisma Ourari-Dhahri, Jihen Ben Amar,  
Mohamed Ali Bacchar, Hichem Aouina, Hind Bouacha*  
Service de Pneumologie  
Centre Hospitalo-Universitaire Charles Nicolle  
Université Tunis El Manar. Faculté de Médecine de Tunis.

Le syndrome d'activation macrophagique (SAM), encore appelé syndrome d'hémophagocytose, résulte d'une activation inappropriée des macrophages dans la moelle osseuse et les organes lymphoïdes responsable d'une hémophagocytose et d'une hypercytokinémie (1).

Ce syndrome peut être primitif, essentiellement chez l'enfant, ou secondaire à une affection néoplasique, infectieuse ou auto-immune (2). C'est une pathologie rare de pronostic souvent défavorable (3). Seuls quelques cas au cours de la grossesse sont décrits dans la littérature (1). Le tableau souvent peu spécifique est à l'origine de retard diagnostique et thérapeutique et de survenue de complications. Pour la prise en charge thérapeutique, il n'existe pas encore de consensus l'objectif étant de diminuer la production cytokinique. A travers ce cas, nous avons essayé d'expliquer la physiopathologie du SAM et d'illustrer les difficultés diagnostiques et thérapeutiques du SAM et la sévérité de son pronostic, en particulier chez la femme enceinte.

### Observation

Patiente âgée de 33 ans, non tabagique, sans antécédents pathologiques, enceinte à 24 semaines d'aménorrhée qui présentait une fièvre et une toux sèche évoluant depuis 15 jours. L'examen trouvait une fièvre à 40°C, des râles crépitants de la base droite avec des constantes hémodynamiques stables (TA : 110/80mmHg, Pouls : 90bpm). Le reste de l'examen physique était normal en particulier l'examen gynécologique. Le bilan biologique révélait un syndrome inflammatoire biologique avec une C-Reactive Protein CRP à 180 mg/l. La radiographie thoracique objectivait des opacités alvéolaires bilatérales et une rectitude de l'arc inférieure gauche. Le diagnostic de pneumopathie infectieuse bilatérale était initialement retenu. La patiente était mise sous antibiothérapie probabiliste à large spectre par amoxicilline-acide clavulanique associé à une azythromycine. L'évolution était marquée par la persistance de la fièvre malgré l'élargissement du spectre de l'antibiothérapie. Une bicytopenie est apparue une anémie à 6,7g/dl normocytaire régénérative (VGM à 85 u3, réticulocytes à 188400 el/mm3), avec un test de Coombs négatif, et une thrombopénie à 86000/mm3, la recherche de schizocytes était positive ; cette bicytopenie était associée à une lymphopénie à 670 el/mm3. La ferritinémie était élevée à 2773 µg/l, ainsi que le taux des lactates déshydrogénases (LDH) à 1086 U/l et des triglycérides à 3,15 mmol/l. La fonction hépatique s'est altérée avec une cytolysse à 4 fois la normale et une GGT élevé à 248U/l. La protéinurie était élevée à 1,04 g/24h. Par ailleurs, l'enquête microbiologique était négative : l'examen cyto bactériologique des crachats et des urines, les recherches de bacilles de Koch dans les crachats et le lavage broncho-alvéolaire (LBA), ainsi que les hémocultures, les sérologies virales (virus d'immunodépression humain (VIH), de l'hépatite B et C, du cytomégalovirus (CMV), de l'Epstein Barr Virus (EBV)), les sérologies des germes atypiques et l'examen parasitologique du LBA. Une échographie cardiaque, pratiquée dans le cadre du bilan étiologique de fièvre prolongée, objectivait un épanchement péricardique de faible abondance. La pancytopenie nous a amené à réaliser un myélogramme retrouvant une moelle riche avec de nombreux mégacaryocytes avec des signes de dystrophie, toutes les lignées étaient présentes à tous les stades de maturation, sans signes d'hémophagocytose évidents. A ces éléments s'associait la positivité des anticorps antinucléaires (AAN), avec la notion d'arthralgies dans les antécédents négligées par la patiente.

L'intrication de ces éléments cliniques et biologiques nous orientait vers un SAM dans le cadre d'un lupus systémique, même si le myélogramme se révélait peu contributif et ce devant l'existence de