

## Ovarian torsion in a heterotopic pregnancy: a case report

Ghomian N., MD<sup>1</sup>, Moeindarbari S., MD<sup>2</sup>

1. Associated Professor, Department of Obstetrics and Gynecology, Neonatal and Maternal Research Center, Mashhad University of Medical Sciences, Mashhad, Iran.

2. Assistant Professor, Department of Obstetrics and Gynecology, Neonatal and Maternal Research Center, Mashhad University of Medical, Sciences, Mashhad, Iran (Corresponding Author), Tel:+98-15-1101435, moeins@mums.ac.ir

### ABSTRACT

**Background and Aim:** Ovarian torsion is one of the rare causes of emergency surgeries during pregnancy. Heterotopic pregnancy is a rare type of pregnancy characterized by embryo implantation in two different locations. Occurrence of these two complications at the same time is a very rare condition. In this study, we present a rare case of heterotopic pregnancy accompanied by ovarian torsion.

**Patient presentation:** A 33-year-old woman with fourth pregnancy presented with abdominal pain and spotting. Based on the last menstrual period, the gestational age was estimated as 7 weeks and 4 days. Ultrasound results revealed a heterotopic pregnancy with a live embryo in the uterus, a live embryo in the fallopian tube, and abundant fluid in the abdomen. Because of the patient's unstable vital signs, she was operated and we detected a *ruptured right tubal pregnancy* with a 5 cm ovarian cyst on the same side and two-folded adnexal torsion. Resolution of the torsion, right salpingectomy and removal of the ovarian cyst were performed. Two days after the operation, the intrauterine embryo had no sign of heart activity; therefore, two doses of misoprostol were prescribed for the patient and curettage was performed. The patient was discharged on the next day with a good general condition.

**Conclusion:** The simultaneous occurrence of heterotopic pregnancy and ovarian torsion is a rare condition. In these cases, early diagnosis will help to preserve the ovaries and future fertility and also at the same time, maintain the intrauterine pregnancy.

**Keywords:** Heterotopic pregnancy, Ovarian torsion, Ovarian cyst, Pregnancy.

**Received:** Nov 8, 2017    **Accepted:** May 22, 2018

## گزارش پیچ خوردگی تخمدان در یک بارداری هتروتوپیک

نیوه قمیان<sup>۱</sup>، سمیه معین درباری<sup>۲</sup>

۱. دانشیار، گروه زنان، مرکز تحقیقات سلامت زنان، دانشکده پزشکی، دانشگاه علوم پزشکی مشهد، مشهد، ایران.

۲. استادیار گروه زنان، مرکز تحقیقات سلامت زنان، دانشکده پزشکی، دانشگاه علوم پزشکی مشهد، مشهد، ایران (مولف مسول)، تلفن ثابت: ۱۱۰۱۴۳۵-۰۱۵،

moeins@mums.ac.ir

### چکیده

**مقدمه:** تورشن تخمدان یکی از علل نادر جراحی های اورژانس در طی بارداری می باشد. بارداری هتروتوپیک نیز یکی از انواع نادر بارداری بوده که با لانه گزینی جنین در دو محل مختلف مشخص می گردد. همراهی این دو عارضه با هم بسیار نادر می باشد. در این مقاله یک مورد نادر بارداری هتروتوپیک که با تورشن تخمدان همراه شده بود، مورد بررسی قرار گرفت.

**معرفی بیمار:** بیمار یک خانم ۳۳ ساله، حاملگی چهارم خودبخودی، دارای یک فرزند با سابقه دو بار سقط بود که با شکایت درد شکم و لکه بینی مراجعه کرده بود. سن بارداری براساس آخرین قاعدگی ۷ هفته و ۴ روز بود. در سونوگرافی همراه بیمار بارداری هتروتوپیک به صورت یک جنین زنده در داخل رحم و یک جنین زنده در لوله رحمی و مایع آزاد فراوان در شکم گزارش شده بود. به دلیل علایم حیاتی ناپایدار بیمار تحت عمل جراحی قرار گرفت که یک بارداری خارج رحمی پاره شده در لوله راست به همراه کیست تخمدان ۵ سانتی متر در همان سمت همراه با دو دور پیچ خوردگی آدنکس وجود داشت. تورشن برطرف شده سالپنژکتومی راست انجام و کیست تخمدان حذف شد. دو روز بعد از عمل بارداری داخل رحمی فاقد قلب بود که دو دوز میزوپروستول استفاده و در نهایت به دلیل بقایای بارداری کورتاژ شد. یک روز بعد از کورتاژ بیمار با حال عمومی خوب مرخص شد.

**نتیجه گیری:** همزمانی بارداری هتروتوپیک و پیچ خوردگی تخمدان بسیار نادر می باشد. در این موارد تشخیص زودرس سبب حفظ تخمدان و باروری آینده و همچنین حفظ بارداری داخل رحمی موجود می شود.

**واژه های کلیدی:** حاملگی هتروتوپیک، پیچ خوردگی تخمدان، کیست تخمدان.

وصول مقاله: ۹۶/۸/۱۷ اصلاحیه نهایی: ۹۷/۲/۱۶ پذیرش: ۹۷/۳/۱

## مقدمه

حاملگی هتروتوپیک و پیچ خوردگی تخمدان هر دو از اورژانس های ژنیکولوژی می باشند. پیچ خوردگی تخمدان یکی از انواع نادر جراحی های اورژانس در طی بارداری می باشد. میزان بروز آن ۱ در هر ۵۰۰۰ بارداری بوده و ۲/۷ اورژانس های ژنیکولوژی را شامل میشود (۱). خطر بروز پیچ خوردگی آدنکس در بارداری های همراه با تحریک تخمدان به منظور IVF، جایگزینی بارداری در لوله رحم و توده تخمدان تا ۵ برابر افزایش می یابد. پیچ خوردگی تخمدان می تواند به صورت کامل یا نسبی حول محور عروقی تخمدان بوده و منجر به انسداد جریان خون وریدی و شریانی شود. به صورت شایع پیچ خوردگی تخمدان با کیست یا تومور تخمدان همراه می باشد. پیچ خوردگی تخمدان بیشتر در سمت راست می باشد چرا که در سمت چپ به دلیل وجود کولون سیگموئید امکان چرخش تخمدان چپ کمتر می باشد (۲).

بارداری هتروتوپیک به معنای وجود بارداری در دو محل مختلف میباشد. ممکن است هر دو بارداری به صورت خارج از رحم بوده یا در شکل شایعتر یک بارداری داخل رحم و دیگری در خارج از رحم واقع شده باشد. شایعترین مکان برای بارداری خارج رحم در لوله های رحمی می باشد این در حالی است که به صورت نادر امکان جایگزینی بارداری در تخمدان، سرویکس و حتی برش قبلی سزارین وجود دارد (۳). بارداری هتروتوپیک بسیار نادر بوده و بروز آن یک مورد به ازای هر سی هزار بارداری است (۴). البته باید این موضوع را مد نظر داشت که در برخی شرایط مانند بارداری های ناشی از روش های کمک باروری (ART) بروز این نوع بارداری تا یک مورد به ازای هر سه هزار بارداری افزایش می یابد. از سایر عوامل افزایش دهنده این نوع بارداری می توان به سابقه عفونت لگنی، بیماری لوله ای و سطوح بالای هورمونهای استرادیول و پروژسترون اشاره کرد (۵).

از جمله علایم بارداری هتروتوپیک میتوان به بزرگی رحم به همراه توده آدنکس، درد شکم و تحریک پریتون اشاره کرد. تعداد زیادی از این نوع بارداری ها با درد شکمی حاد و شوک همودینامیک به دلیل پارگی بارداری خارج رحمی مراجعه می کنند. به عنوان اولین قدم در تمام بیماران با درد شکم، خونریزی و رتارد منس باید تست حاملگی در خواست شود و در ادامه در صورت مثبت شدن تست بارداری برای تعیین محل بارداری از سونوگرافی استفاده شود (۶).

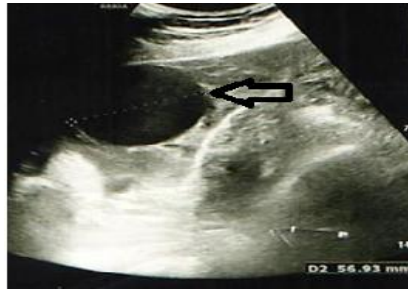از جمله یافته های مطرح کننده بارداری هتروتوپیک می توان به بارداری داخل رحمی همراه با توده آدنکسال یا وجود مایع آزاد در شکم اشاره کرد. بارداری خارج رحمی موجود در لوله ممکن است به اشتباه به عنوان جسم زرد بارداری گزارش شود. مایع آزاد موجود در شکم میتواند به دلیل پارگی لوله بوده ولی به اشتباه به عنوان آسیت ناشی از هیپراستیمولاسیون تخمدان تفسیر شود.

در بارداری هتروتوپیک محدودیت در استفاده از روشهای درمان طبی سیستمیک به دلیل قابلیت حیات بارداری داخل رحم وجود دارد. درمان استاندارد در موارد وجود بارداری لوله ای همزمان استفاده از سالپترکتومی می باشد. البته این روش جراحی درمان اصلی در صورت ناپایداری علایم حیاتی بیمار و وجود خون ریزی داخل شکمی می باشد. از جمله سایر روش های درمانی میتوان به تزریق KCl و گلوکز هیپر اسمولار به داخل ساک بارداری اشاره کرد (۷). در این گزارش مورد، پیچ خوردگی تخمدان در یک بارداری هتروتوپیک مورد بررسی قرار گرفت.

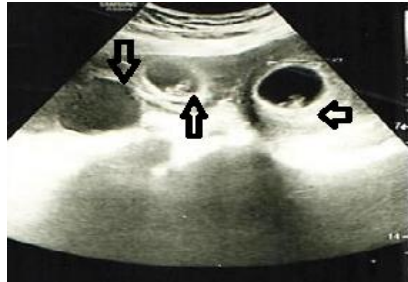
## معرفی بیمار

بیمار خانم ۳۳ ساله دارای یک فرزند زنده حاصل سزارین و سابقه دو نوبت سقط جنین بود که با عقب افتادن قاعدگی و درد شکمی با ارجحیت در قسمت تحتانی راست شکم مراجعه نموده بود. بارداری خودبخودی بوده و سن حاملگی براساس اولین روز آخرین قاعدگی معادل ۷ هفته و ۵ روز

زنده در رحم و ساک دیگر با جنین دارای قلب و سن بارداری ۷ هفته و ۶ روز در آدنکس راست و دو کیست ۳۷ و ۵۶ میلیمتری با جدار صاف در آدنکس راست به همراه مایع آزاد در شکم و لگن تا زیر هر دو دیافراگم گزارش گردید (تصاویر ۱ و ۲).



تصویر ۱. سونوگرافی ترانس واژینال. کیست تخمدان راست (فلش سفید)

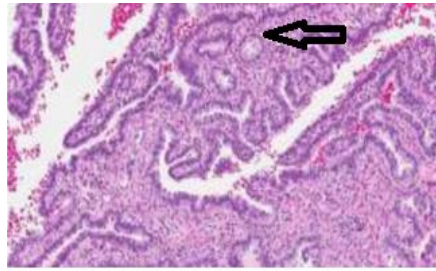


تصویر ۲. سونوگرافی ترانس واژینال. به ترتیب از راست به چپ: بارداری خارج از رحم (فلش به سمت چپ)، بارداری داخل رحم (فلش رو به بالا) و کیست تخمدان چپ (فلش رو به پایین)

شد. دو روز بعد از عمل به منظور کنترل بارداری داخل رحم سونوگرافی انجام شد که ساک بارداری ۷ هفته با جنین بدون قلب رویت شد و جهت سقط القایی ۸۰۰ میکروگرم میزوپروستول به صورت واژینال استفاده شده و بعد از ۱۲ ساعت تکرار شد و به دنبال دریافت دوز دوم جنین دفع گردید. به دلیل ناقص بودن سقط کورتاژ انجام و بقایای بارداری خارج گردید. جواب پاتولوژی اولیه به صورت لوله رحمی محتوی بارداری خارج رحمی و کیست ساده تخمدانی گزارش گردید (تصویر ۳) و پاسخ کورتاژ ثانویه بیانگر پرز جفتی بود. روز بعد بیمار با حال عمومی خوب و بدون خون ریزی مرخص شد.

بود. تیتراژ BHCG بیست روز قبل از مراجعه ۹۹۵ بود. سونوگرافی دو هفته قبل از مراجعه ساک حاملگی دارای راکشن دسیدوا در حفره رحم بدون جنین همراه با کیست های ۲۲،۲۰ و ۲۶ میلی متری در تخمدان چپ و کیست های ۵۰،۳۰ میلیمتری در تخمدان راست گزارش شده بود. سونوگرافی واژینال روز مراجعه ساک حاملگی دارای جنین

در بدو مراجعه بیمار به شدت رنگ پریده بود، PR: ۱۰۰ و فشارخون معادل ۹۰/۷۰ بود. در معاینه شکم تندر نس منتشر همراه با ارجحیت در ربع تحتانی راست شکم و ریباند تندر نس وجود داشت بیمار از درد تیر کشنده به شانه شاکی بود. با توجه به علایم حیاتی، معاینه اولیه و گزارش سونوگرافی بیمار منتقل اتاق عمل شد. جدار شکم با برش فان اشتیل باز شد ۶۰۰ سیسی خون و ۲۰۰ سیسی لخته داخل شکم وجود داشت. کیست ۵۰ در ۷۰ میلیمتر همراه با دو دور پیچ خوردگی در تخمدان راست وجود داشت لوله راست محتوی ساک حاملگی و پاره شده و در حال خون ریزی فعال بود. سالپنژکتومی راست انجام شد. تورشن برطرف گردیده و سیستکتومی انجام شد و به علت نکروزه نبودن بافت تخمدان حفظ شد. حین عمل تزریق یک واحد پک سل انجام شد. شیاف سیکلوژست بعد از عمل آغاز



تصویر ۳. نمای میکروسکوپییک تهاجم ویلی های تروفوبلاستیک (فلش مشکی) بیانگر بارداری خارج رحمی

## بحث

بارداری هتروتوپیک یکی از انواع نادر بارداری خارج رحمی می باشد. در این نوع حاملگی ساک حاملگی دردو محل مختلف گزارش می گردد. در موارد گزارش شده تاکنون شیوع همراهی یک بارداری نرمال داخل رحمی نسبت به وجود دو بارداری همزمان خارج رحمی بیشتر بوده است، همچنین در حدود ۹۰ درصد موارد بارداری خارج رحمی در لوله رحمی وجود داشته است (۳). در مورد معرفی شده ما نیز یک بارداری نرمال داخل رحمی به همراه یک بارداری خارج رحمی در لوله وجود داشت.

از جمله شایعترین عوامل مستعد کننده برای این نوع از بارداری، استفاده از روش های کمک باروری می باشد. همچنین در مطالعات مختلف آنومالی های رحمی و لوله ای و سابقه عفونت های لگنی مکرر از سایر عوامل مستعد کننده برای ایجاد بارداری هتروتوپیک ذکر شده اند. این در حالی است که در بیمار معرفی شده ما بارداری خودبخودی بوده و عامل مستعد کننده ای وجود نداشت (۸ و ۹).

تشخیص قطعی بارداری هتروتوپیک با سونوگرافی میباشد. مواردی از تشخیص اشتباه بارداری خارج رحمی به عنوان کیست جسم زرد ناشی از یک بارداری نرمال وجود داشته است. ولی در مواردی که ساک باردای مشخص و به ویژه جنین دارای قلب در خارج از رحم گزارش می گردد تشخیص بسیار آسان تر است. در مورد ما نیز به دلیل گزارش سونوگرافی مبنی بر دو ساک بارداری محتوی جنین دارای

قلب یکی در داخل رحم و دیگری در آدنکس تشخیص بارداری هتروتوپیک محرز بود. در بارداری هتروتوپیک به خصوص در صورت وجود یک بارداری نرمال داخل رحم، به دلیل اهمیت حفظ بارداری داخل رحم روش های درمانی با حد اقل تهاجم باید مد نظر قرار گیرند. در گزارشات موردی صورت گرفته سالپنژکتومی به عنوان روش استاندارد درمان در بارداری هتروتوپیک به ویژه در موارد پارگی لوله ذکر شده است. مسلماً در صورت پایدار بودن وضعیت بیمار می توان به جای لاپاراتومی از لاپاراسکوپی استفاده نمود. در بین روش های دارویی استفاده از متوتروکسات سیستمیک به دلیل بارداری داخل رحمی کنتراندیکه میباشد (۱۰).

از سایر روش های دارویی که امکان استفاده از آنها در بارداری هتروتوپیک وجود دارد می توان به تزریق KCl (پتاسیم کلراید)، گلوکز هیپراسمولار و متوتروکسات به داخل ساک باردای خارج رحمی اشاره کرد (۱۱). در یک مطالعه که به بررسی ۱۱ بیمار با باردای هتروتوپیک تحت درمان با KCl پرداخته شده بود در ۵۰ درصد موارد درمان شکست خورده و جراحی انجام شد. در مورد معرفی شده ما نیز به دلیل ناپایدار بودن وضعیت بیمار و گزارش مایع آزاد فراوان در شکم که حاکی از پارگی لوله بود لاپاراتومی و سالپنژکتومی انجام شد (۱۲).

پیچ خوردگی تخمدان نیز از اورژانس های نادر جراحی در طی بارداری می باشد. این عارضه معمولاً در تخمدان سمت راست شایعتر است چرا که در تخمدان سمت چپ به دلیل

ساله با حاملگی هتروتوپیک را گزارش نمودند که هر دو عارضه در سمت چپ وجود داشتند. در این گزارش سالپنگو اووفورکتومی انجام و بارداری داخل رحم ادامه یافته بود (۱۶).

DeCherney و همکاران نیز موردی از بارداری هتروتوپیک و پیچ خوردگی آدنکس مقابل را در خانم ۳۱ ساله به دلیل اینداکشن اوولاسیون و تلقیح داخل رحمی گزارش نمودند (۱۷). این در حالی است که در مورد گزارش شده ما بارداری خارج رحمی و پیچ خوردگی تخمدان در یک سمت بوده و لوله محتوی بارداری خارج رحمی به دلیل پاره شدن حذف و بافت تخمدان بعد از بر طرف ساختن پیچ خوردگی حفظ شده بود ولی امکان ادامه بارداری داخل رحمی فراهم نشد.

### نتیجه گیری

همزمانی بارداری هتروتوپیک و پیچ خوردگی تخمدان بسیار نادر می باشد. در این موارد تشخیص زودرس سبب حفظ تخمدان و باروری آینده و همچنین حفظ بارداری داخل رحمی موجود می شود.

### تشکر و قدردانی

بدین وسیله از کلیه افرادی که ما را در ارائه این گزارش موردی یاری نمودند تشکر و قدر دانی می شود.

وجود کولون سیگموئید امکان پیچ خوردگی کمتر است. در اکثر موارد گزارش شده در مورد همراهی بارداری خارج رحمی با پیچ خوردگی تخمدان، حاملگی اکتوپیک در یک سمت و پیچ خوردگی آدنکس در سمت دیگر وجود داشته است این در حالی است که در مورد گزارش شده ما بارداری خارج رحمی و پیچ خوردگی تخمدان در یک سمت وجود داشت (۱۳).

در بیماران با پیچ خوردگی تخمدان علایمی از قبیل درد شکم، استفراغ و افزایش دمای بدن وجود دارد. سونوگرافی داپلر در ۴۰ موارد تشخیصی می باشد. این نوع سونوگرافی حساسیت کم و اختصاصیت بالا دارد. باید این نکته را مد نظر داشت که فقدان گزارش پیچ خوردگی در سونوگرافی داپلر رد کننده آن نمی باشد. تشخیص اصلی پیچ خوردگی تخمدان بایستی بر اساس شک بالینی باشد (۱۴). در گذشته به دلیل ترس از آمبولی مواد نکروتیک از پدیکول پیچ خورده، رادیکال سالپنگو اووفورکتومی بدون باز کردن اولیه پیچ خوردگی انجام می شد. امروزه به دلیل عدم گزارش آمبولی مواد نکروتیک بعد از باز کردن پیچ خوردگی لوله در سالهای اخیر، در مان نگهدارنده تخمدان جهت حفظ قدرت باروری توصیه می شود (۱۵).

وقوع همزمان بارداری هتروتوپیک و پیچ خوردگی تخمدان نادر می باشد و تا کنون گزارشات محدودی از همزمانی آنها وجود داشته است (۱۶). Mohapatra و همکاران موردی از پیچ خوردگی آدنکس در یک خانم ۲۴

### Reference

1. Schragger J, Robles G, Platz T. Isolated fallopian tube torsion: arare entity in a premenarchal female. *Am Surg* 2012; 78: 118-9.
2. Huang C, Huang MK, Ding DC. A review of ovary torsion. *Ci Ji yi Xue Za Zhi* 2017; 29: 143-7.
3. Lu D, Tang JJ, Shanskyk Z, Berkowitz RS, Kalir T, Liu Y. Heterotopic pregnancy including intrauterine normal gestation and tubal complete hydatidiform mole: A case report and review of the literature. *Int J Gynecol Pathol* 2017; 36: 428-32.
4. Reece EA, Petrie RH, Sirmans MF, Finster M, Todd WD. Combined intrauterine and extrauterine gestations: a review. *Am J Obstet Gynecol* 1983; 146: 323-30.

5. Miague AH, Chrisostomo AP, Costa SL, Nakatani ET, Kondo W, Gomes CC. Treatment of heterotopic caesarean scar pregnancy complicated with post termination increase in size of residual mass and morbidly adherent placenta. *J Clin Ultrasound* 2017; 7: 123-32.
6. Goetter S, Zanetti Dallenbach R. Heterotopic pregnancy. *N Engl J Med* 2011; 31: 7-12.
7. Vargas RA, Leal R, Tijerina LO. Heterotopic pregnancy: A case report. *J Minim Invasive Gynecol* 2015; 22: S138.
8. Chadee A, Rezai S, Kirby C, Chadwick E, Gottimukkala S, Hamaoui A, et al. Spontaneous heterotopic pregnancy: dual case report and review of literature. *Case Repe Obstet Gynecol* 2016; 2016: 2145937.
9. Jean JH, Hwang Y, Shin IH. The risk factors and pregnancy outcomes of 48 cases of heterotopic pregnancy from a single center. *J Korean Med Sci* 2016; 31: 1094-6.
10. Kim MJ, Juang YW, Cha JH. Successful management of heterotopic cornual pregnancy with laparoscopic cornual resection. *Eur J Obstet Gynecol Reporid* 2016; 203: 199-203.
11. Goldberg JM, Bedaiwy MA. Transvajinal local injection of hyperosmolar gloucose for the treatment of heterotopic pregnancies. *Obstet Gynecol* 2006; 107: 509-10.
12. Goldstein Js, Ratts VS, Philpott T. Risk of surgery after use of potassium choloride for treatment of tubal heterotopic pregnancy. *Obstet Gynecol* 2006; 107: 506-8.
13. Stevens E, Gilbert –Cohen J. Surgical considerations in early pregnancy: ectopic pregnancy and ovarian torsion. *J Parinat Neonatal Nurse* 2007; 21: 22-9.
14. Diluigi AJ, Maier DB, Benediva CA. Ruptured ectopic pregnancy with contralateral adnexal torsion after spontaneous conception. *Fertil Steril* 2008; 90: 2007.e1-3.
15. Ganesh D, Rajkumar A, Rajkumar JS, Guru V. Ruptured ectopic pregnancy with contralateral ovarian serous cyst adenoma torsion: laparoscopic management of double trouble. *Case Rep Obstet Gynecol* 2016; 2016: 2980941.
16. Mohapatra K, Mishra S, Sahoo B, Marandi B, Sen R. Adensxal torsion in a heterotopic pregnancy:a rare clinical entity with diagnostic dilemma. *Int J Reproduc Contracep Obs Gynecol* 2016; 5: 232-6.
17. De Cherney, Eichhorn AJ. Case 3-1996: severe abdominal pain during early pregnancy in a woman with previous infertility. *New Eng J Med* 1996; 334: 225-60.