مجله دانشگاه علوم پزشکی قم
دوره هشتم، شماره ششم، بهمن ـ اسفند ۹۳
صفحه ۱ الی ۹

مقاله پژوهشی
(Original Article)

تأثیر نیکوتین بر هیستومورفولوژی و هیستومورفومتری فولیکول‌های تخمدانی موش صحرایی بالغ

فاطمه بالازاده کوچه[1]، شاپور حسن‌زاده[2*]

چکیده

زمینه و هدف: یکی از معضلات جوامع امروزی افزایش مصرف سیگار است و نیکوتین به‌عنوان یکی از مواد مهم سمی موجود در سیگار، اثرات خطرناک و گاهی غیرقابل جبرانی بر روی بافت‌های مختلف بدن از جمله دستگاه تناسلی به جای می‌گذارد. در این مطالعه تأثیر نیکوتین بر روی هیستوموفومتری فولیکول‌های تخمدانی موش صحرایی مورد بررسی قرار گرفت.

روش بررسی: در این مطالعه سه گروه موش صحرایی ماده بالغ شامل گروه کنترل با دوز پایین نیکوتین (۰/۲ میلی‌گرم برکیلوگرم وزن بدن) و دوز بالای نیکوتین (۰/۴ میلی‌گرم برکیلوگرم وزن بدن) در نظر گرفته شدند. تزریق نیکوتین در گروه‌های آزمایشی به مدت ۲۱ روز متوالی به‌صورت داخل صفاقی صورت گرفت. بعد از اتمام دوره، موش‌ها به‌وسیله دی‌اکسیدکربن آسان‌کشی شدند و تخمدان آنها بلافاصله خارج و در ماده تثبیت‌کننده قرار گرفت. مقاطع بافتی با قطر ۷ میکرومتر از تخمدان‌ها تهیه شدند و پس از رنگ‌آمیزی با هماتوکسیلین – ائوزین به‌وسیله میکروسکوپ نوری مورد مطالعه قرار گرفتند. داده‌ها با استفاده از آزمون‌های آنالیز واریانس یک‌طرفه وتست‌های مقایسه‌ای چندگانه توکی تجزیه و تحلیل شدند. سطح معنی‌داری، $p<۰/۰۵$ در نظر گرفته شد.

یافته‌ها: در گروه‌های آزمایشی تحت اثر با دوز پایین و دوز بالای نیکوتین، تعداد انواع فولیکول‌های تخمدانی به‌طورمعنی‌داری در مقایسه با گروه کنترل کاهش یافت. همچنین تعداد فولیکول‌های آترتیک در مراحل مختلف در گروه‌های آزمایشی در مقایسه با گروه کنترل، افزایش قابل‌توجهی را نشان داد.

نتیجه‌گیری: براساس نتایج این مطالعه، نیکوتین در یک الگوی وابسته به دوز موجب کاهش جمعیت فولیکول‌های تخمدانی سالم از یک‌سو، همچنین افزایش جمعیت فولیکول‌های آترتیک از طرف دیگر می‌شود که این موضوع نشان‌دهنده کاهش قدرت باروری حیوان تحت تأثیر نیکوتین است.

کلید واژه‌ها: فولیکول تخمدان؛ نیکوتین؛ بافت‌شناسی؛ تخمدان.

[1]دانشجوی کارشناس ارشد بافت‌شناسی، دانشکده دامپزشکی، دانشگاه اورمیه، ارومیه، ایران.

[2]دانشیار علوم تشریحی، دانشکده دامپزشکی، دانشگاه اورمیه، ارومیه، ایران.

[*]نویسنده مسئول مکاتبات:
شاپور حسن‌زاده، دانشکده دامپزشکی، دانشگاه ارومیه، ارومیه، ایران؛

آدرس پست الکترونیکی:
shasanzadehs@yahoo.com

تاریخ دریافت: ۹۲/۱۰/۲۴

تاریخ پذیرش: ۹۲/۱۲/۱۷

لطفاً به این مقاله به‌صورت زیر استناد نمایید:

Balazadeh Koche F, Hasanzadeh Sh. Histomorphologic and histomorphomethric studies of rat ovaries after IP injection of Nicotine. Qom Univ Med Sci J 2014;8(6):1-9. [Full Text in Persian]

مقدمه

درحدود ۹۰-۵۰٪ نیکوتین که مهم‌ترین عامل ایجاد وابستگی به تنباکو است طی سیگار کشیدن جذب می‌شود و این ماده قادر است هموستاز سیستم‌های مختلف بدن مانند قلبی- عروقی، آندوکرین، همچنین سیستم تناسلی را برهم بزند (۱). مصرف نیکوتین هم در زنان و هم در مردان با ایجاد اختلالات باروری همراه است. مطالعات در شرایط آزمایشگاهی (in vitro) روی سلول‌های تخمدان انسانی نشان داده‌اند نیکوتین می‌تواند با مهار رهاسازی پروژسترون، عاملی برای القای اختلال در فاز لوتئالی باشد (۳،۲)، ضمن اینکه این ماده دارای آثار مهاری روی تولید آندروژن به‌وسیله سلول‌های تکای داخلی در تخمدان نیز هست (۵،۴). در ارتباط با آثار نیکوتین بر بافت‌های مختلف بدن، مطالعات متعدد و در عین حال متناقضی در دسترس است برای مثال مطالعات انجام‌شده در محیط in vivo روی بافت‌های مختلفی مانند تخمدان (۶)، ریه (۷)، پانکراس (۸)، مغز (۹) و سلول‌های عصبی مغز (۱۰) در هامستر، موش صحرایی و موش سوری نشان داده است نیکوتین دارای خاصیت القای آپوپتوتز می‌باشد. همچنین نیکوتین می‌تواند باعث بروز کاهش تولیدمثل و یا ناباروری در هر دو جنس نر و ماده شود (۱۱). تغییرات فراساختاری نیز در سلول‌های جنسی موش‌های صحرایی که در معرض نیکوتین قرار می‌گیرند ایجاد می‌گردد (۱۲). قرار دادن موش‌های صحرایی در معرض دود سیگار به طور روزانه، به مدت یک‌ساعت و در ادامه آن به طول ۲ ماه، می‌تواند باعث کاهش وزن و دریافت غذا در هر دو نوع موش نر و ماده شود. در این حیوانات فاصله بارداری افزایش پیدا می‌کند، همچنین تعداد نوزادان در هر آبستنی کاهش و مرگ و میر نوزادان افزایش می‌یابد و کاهش قابل‌ملاحظه‌ای در وزن بیضه‌ها و تخمدان‌ها بروز می‌دهد. تعداد فولیکول‌های گراف نیز در بافت تخمدان کاهش قابل‌ملاحظه‌ای می‌یابد. نتایج مطالعات گذشته نشان می‌دهد دود سیگار می‌تواند باعث افت عملکرد تولیدمثل در هر دو جنس نر و ماده در موش صحرایی شود (۱۳). تاکنون مطالعه‌ای در زمینه بافت‌شناسی تخمدان در موش صحرایی متعاقب به‌کارگیری دوزهای کم و زیاد نیکوتین و ارزیابی کمّی فولیکول‌های سالم دچار آترزی‌شده در طول یک دوره جنسی، صورت نگرفته است، لذا جهت حصول نتایج در این زمینه و به‌دست آوردن الگوی رشد و آترزی فولیکول‌های تخمدانی، این مطالعه با هدف تعیین اثرات سوءنیکوتین بر رشد طبیعی، همچنین آترزی فولیکول‌های تخمدانی در موش‌های صحرایی بالغ تحت درمان با دوزهای مختلف نیکوتین در مدت یک چرخه جنسی (۳ هفته) انجام گرفت.

روش بررسی

مطالعه روی موش‌های صحرایی ماده بالغ نژاد ویستار در محدوده وزنی ۲۵۰-۲۰۰ گرم انجام شد. حیوانات از مرکز پرورش و نگهداری حیوانات آزمایشگاهی دانشکده دامپزشکی، دانشگاه ارومیه تهیه شدند. هر سه گروه موش‌ها در قفس‌های مخصوص و در شرایط محیطی ثابت تحت شرایط استاندارد (۱۲ ساعت روشنایی و ۱۲ ساعت تاریکی، دمای ۲±۲۵ درجه سانتیگراد و رطوبت نسبی ۱۰±۵۰٪) نگهداری شدند. تمام حیوانات در شرایط تغذیه‌ای یکسان با ذرت، گندم، جو و پلت مخصوص موش صحرایی، به نسبت‌های مساوی تغذیه شدند و امکان دسترسی آزاد به آب برای تمامی حیوانات وجود داشت.

در هرگروه از ۵ موش استفاده شد. در تمام آزمایشها موازین اخلاقی رفتار با حیوانات رعایت گردید. در این تحقیق از داروی نیکوتین [(Nicotine) از شرکت Sigma-Aldrich، با مشخصات تجاری N3876 SIGMA)] استفاده شد. متعاقب یک هفته سازگاری با شرایط محیط و پس از توزین، موش‌های صحرایی به‌صورت تصادفی به ۳ گروه ۵ تایی به شرح زیر تقسیم شدند:

۱- گروه کنترل: حیوانات این گروه به‌عنوان شاهد یک میلی‌لیتر آب مقطر استریل به‌صورت تزریق داخل صفاقی دریافت کردند؛ ۲- گروه آزمایشی۱ (دریافت‌کننده نیکوتین با دوز کم): حیوانات این گروه نیکوتین را (به میزان۰/۲ میلی‌گرم بر کیلوگرم وزن بدن) به‌صورت تزریق داخل صفاقی در روز دریافت کردند؛ ۳- گروه آزمایشی ۲ (دریافت‌کننده نیکوتین با دوز بالا): حیوانات این گروه نیکوتین را (به میزان ۰/۴ میلی‌گرم بر کیلوگرم وزن بدن) به‌صورت تزریق داخل صفاقی در روز دریافت کردند. پس از سپری شدن۲۱ روز، اقدام به کشتار موش‌ها از طریق آسان‌کشی با رعایت تمامی حقوق کار با حیوانات آزمایشگاهی شد.

پس از خونریزی کامل و مرگ حیوان، سریعاً ناحیه شکم حیوانات باز شده و تخمدان‌ها به‌طور کامل برداشته شدند. نمونه‌های تهیه‌شده بلافاصله در داخل ماده ثابت‌کننده فرمالین ۱۰٪ به مدت یک هفته تثبیت شدند. تمامی نمونه‌ها پس از اصلاح با روش‌های معمول بافت‌شناسی پاساژ داده شده و بلوک‌های پارافینی تهیه‌شده، بعد از برش‌های ممتد ۷ میکرومتری، با روش رنگ‌آمیزی هماتوکسیلین - ائوزین رنگ‌آمیزی و به‌وسیله میکروسکوپ نوری مورد مطالعه قرار گرفتند.

داده‌ها با استفاده از نرم‌افزار SPSS نسخه ۱۸ مورد ارزیابی آماری قرار گرفت، نتایج به‌صورت میانگین همراه با اشتباه معیار (SE) بیان گردید. جهت مقایسه بین گروه‌ها از آزمون آنالیز واریانس یک‌طرفه وتست‌های مقایسه‌ای چندگانه توکی استفاده شد. سطح معنی‌داری، $p<۰/۰۵$ در نظر گرفته شد.

یافته‌ها

در گروه کنترل بافت پوششی سطح تخمدان‌ها از نوع سنگفرشی تا مکعبی ساده بود و در زیر این بافت پوششی، بافت همبند ظریفی به نام سپید پرده تخمدانی مشاهده گردید. در زیر بافت همبند سپیدپرده، بافت همبند سستی قرار داشت. در درون این بافت انواع مختلف رده‌های فولیکولی اعم از فولیکول‌های در حال استراحت و فولیکول‌های در حال رشد قابل‌مشاهده بود (شکل A). فولیکول‌های در حال استراحت یا مقدماتی به‌صورت انبوه در قسمت قشری تخمدان که به‌صورت انفرادی، گاهی مجتمع و خوشه‌ای بودند، در زیر سپید پرده دیده می‌شد (شکل A)، که هرکدام از این فولیکول‌ها به‌وسیله یک لایه از سلول‌های سنگفرشی ساده به‌نام سلول‌های فولیکولی پوشیده شده بودند. در کنار فولیکول‌های در حال استراحت یا بدون رشد، گروهی از فولیکول‌های در حال رشد نیز مشاهده گردید که انواع فولیکول‌های در حال رشد شامل فولیکول‌های اولیه، ثانویه، ثالث و گاهی فولیکول‌های گراف در قسمت قشری تخمدان‌ها دیده می‌شد. چه در جمعیت فولیکول‌های در حال استراحت و چه در جمعیت فولیکول‌های در حال رشد، تعدادی فولیکول‌های سالم و تعدادی در حال آترزی دیده شد. بنابراین، در این گروه، هر دو جمعیت گروه فولیکول‌های سالم وآترتیک مشاهده گردید.

در این گروه؛ یعنی گروه کنترل بعضی تخمدان‌ها حاوی جسم زرد بودند (در فاز لوتئال)، ولی در بعضی اجسام زرد دیده نمی‌شد (فاز فولیکولار). در گروه کنترل در مواردی، کیست‌های تخمدانی مشاهده گردید. در بعضی از موارد پرخونی و وجود انبوه عروق لنفاوی در بافت تخمدان دیده شد. عروق عمدتاً، عروق خونی و لنفاوی بزرگ (شریان‌هاو شریانچه‌ها، وریدها و وریدچه‌ها) در قسمت مرکزی تخمدان‌ها دیده شدند. در بعضی از تخمدان‌های مربوط به این گروه، فولیکول‌هایی بودند که در داخل حفره آنتروم آنها سلول‌های خونی مشاهده گردید. در بافت بینابینی، انواع سلول‌ها شامل فیبروبلاست‌ها، فیبروسیت‌ها، لمفوسیت‌ها، سلول‌های نوتروفیلی و ائوزینوفیلی دیده شدند. تعدادی سلول‌های بزرگ در حفره فولیکول‌های آترتیک حاوی مواد زردرنگ به شکل ماکروفاژهای تخمدان‌ها مشاهده گردید. سلول‌های مذکور در داخل واطراف اجسام زرد نیز قابل رؤیت بود، به‌خصوص در اجسام زرد در حال تحلیل، این سلول‌ها بیشتر مشاهده گردید.

در مشاهدات هیستومورفولوژیکی بر روی تخمدان گروه‌های آزمایش که به مدت ۲۱ روز با دوزهای مختلف، نیکوتین را (به میزان ۰/۲ میلی‌گرم بر کیلوگرم) به‌صورت تزریق داخل صفاقی دریافت کردند؛ در گروه اول مشاهده گردید که در مقطع عرضی تخمدان‌های تهیه‌شده از این گروه، انواع فولیکول‌های در حال سکون و فولیکول‌های در حال رشد شامل فولیکول‌های اولیه، ثانویه و ثالث وجود دارند. در اکثر فولیکول‌های در حال رشد، علائم آترزی نشان دادند. در بعضی از تخمدان‌ها اجسام زرد نیز دیده شدند. همچنین فولیکول‌های اولیه با حفره‌های آنتروم پیش‌رس به‌وفور مشاهده گردید (شکل B و C). بعضی از فولیکول‌های اولیه چند لایه‌ای و بدون آنتروم، وضعیت هیپرتکوز (Hyperthecosis) نشان دادند. پرخونی و وضعیت ادم میان بافتی در تخمدان، به‌خصوص در قسمت‌های میانی مشاهده گردید (شکل C) و عروق لنفاوی به‌وضوح دیده شد که این عروق پر از مایع لنفی بود. پرخونی و اتساع شدید عروق خونی نیز در تخمدان‌های این گروه مشاهده گردید. در بین تعدادی از اجسام زرد موجود در تخمدان‌های این گروه، اجسام زردی دیده می‌شد که در قسمت‌های مختلف آن،

وضعیت ادماتوز قابل‌مشاهده بود. همچنین در قسمت‌های میانی اجسام زرد، پرخونی نیز دیده می‌شد. اکثر فولیکول‌های ثالث و گراف علائم شدید آترزی را نشان دادند و تمایل به سیستیک شدن در آنها رؤیت شد. در گروه آزمایشی دوم؛ دریافت‌کننده نیکوتین (با دوز بالا، ۰/۴ میلی‌گرم بر کیلوگرم) نتایج نشان داد در تخمدان‌ها، انواع فولیکول‌های در حال رشد و سالم، همچنین فولیکول‌های در حال آترزی وجود دارد. در بعضی تخمدان‌ها، تعدادی اجسام زرد فعال و اجسام زرد در حال تحلیل نیز مشاهده گردید. به‌طورکلی، پرخونی قابل‌ملاحظه‌ای در ساختار بافتی تخمدان دیده شد. در این گروه از حیوانات انبوهی از فولیکول‌های مقدماتی و اولیه‌ای نیز قابل‌مشاهده بود که در حال مرگ یا آترزی بودند (شکل D). تعداد زیادی فولیکول‌های تخمدانی مشاهده گردید که در مراحل اولیه رشد خود حفره آنتروم پیش‌رس داشتند (شکل E) که چنین وضعیتی در گروه کنترل دیده نشد. در فولیکول‌های اولیه چند لایه‌ای، همچنین در فولیکول‌های ثانویه که دچار مرحله تحلیل یا آترزی شده بودند افزایش در ضخامت تک (هیپرتکوز)، به‌خصوص تک‌داخلی به فراوانی مشاهده گردید که چنین وضعیتی در گروه کنترل رؤیت نشد. در یک مورد نیز فولیکول اولیه چند لایه‌ای که اووسیت آن دچار تقسیم شده بود؛ یعنی پارتینوژنز (Partinogenese) مشاهده گردید. تعدادی فولیکول سیستیک نیز دیده شد (شکل F).

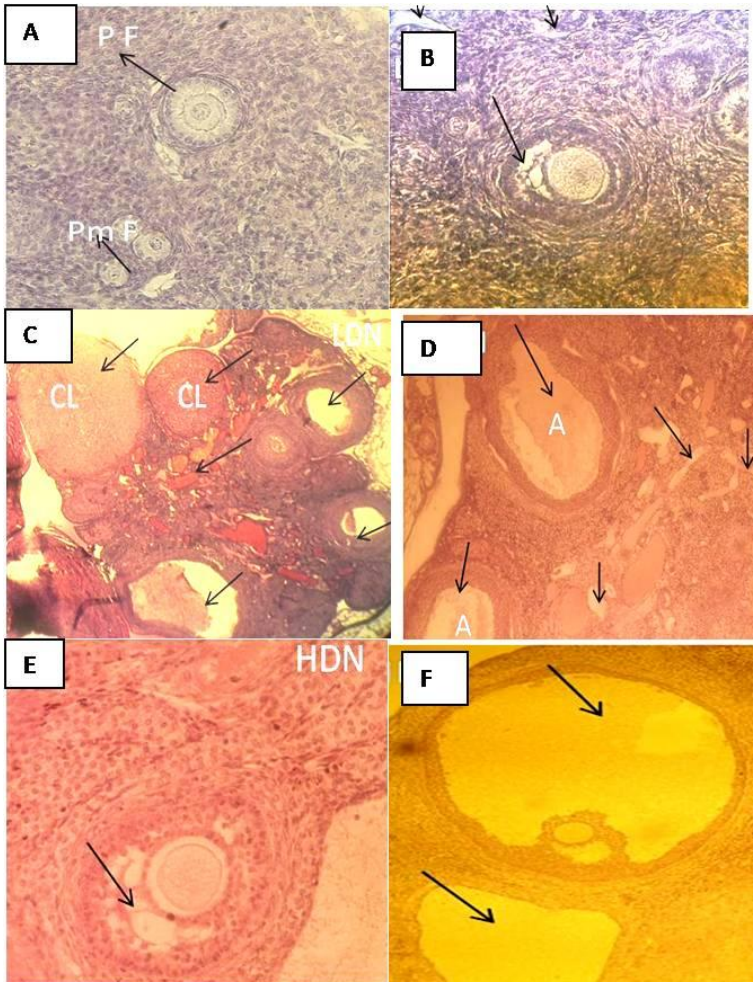

شکل A: فولیکول‌های مقدماتی (PmF) و اولیه (PF) سالم در گروه کنترل؛ (C) واقع در قسمت قشری تخمدان (با بزرگنمایی ٤٠٠X)؛ B: فولیکول اولیه با حفره پیش‌رس (فلش بزرگ) و ادم میان بافتی (فلش‌های کوچک) در گروه دریافت‌کننده دوز نیکوتین پایین (LDN) (با بزرگنمایی ٤٠٠X)؛ C: پرخونی شدید در تخمدان، انواع فولیکول‌های درحال رشد، درحال آترزی و جسم‌های زرد فعال (CL) در قسمت قشری تخمدان در گروه دریافت‌کننده دوز نیکوتین پایین (LDN) (با بزرگنمایی ٢٠٠X)؛ D: انواع فولیکول‌های گراف آترتیک، کیستیک در گروه دریافت‌کننده دوز نیکوتین بالا (HDN) و ادم میان‌بافتی بافت تخمدان در سمت راست و در قسمت بالا (با بزرگنمایی ٤٠٠X)؛ E: فولیکول اولیه با حفره پیش‌رس در گروه آزمایشی دریافت‌کننده دوز نیکوتین بالا (HDN) (با بزرگنمایی ٤٠٠X)؛ F: فولیکول‌های گراف آترتیک و کیستیک در گروه دریافت‌کننده دوز نیکوتین بالا (HDN).

در این بررسی بین جمعیت فولیکول‌های سالم مقدماتی در گروه کنترل وگروه آزمایشی اول، اختلاف معنی‌داری وجود داشت. در همه حیواناتی که این دوز از نیکوتین (دوز نیکوتین پایین) را دریافت کرده بودند، کاهش در جمعیت فولیکول‌های مقدماتی در مقایسه با گروه کنترل مشاهده شد؛ یعنی تعداد کل فولیکول‌های مقدماتی سالم در گروه کنترل و گروه آزمایشی با دوز نیکوتین پایین (p<۰/۰۱) دارای اختلاف بسیار معنی‌داری بود.

در بین گروه آزمایشی دوم (دریافت‌کننده دوز نیکوتین بالا) و گروه کنترل (p<۰/۰۱) نیز اختلاف بسیار معنی‌داری وجود داشت. از طرف دیگر، تفاوت در جمعیت فولیکول‌های مقدماتی در بین دو گروه آزمایشی وجود نداشت (نمودار شماره ۱). چنین وضعیتی در جمعیت فولیکول‌های اولیه سالم، ثانویه سالم و گراف سالم در بین گروه کنترل و گروه‌های آزمایشی اول، دوم، همچنین بین خودگروه‌های آزمایشی مشاهده نشد (نمودار شماره ۱).

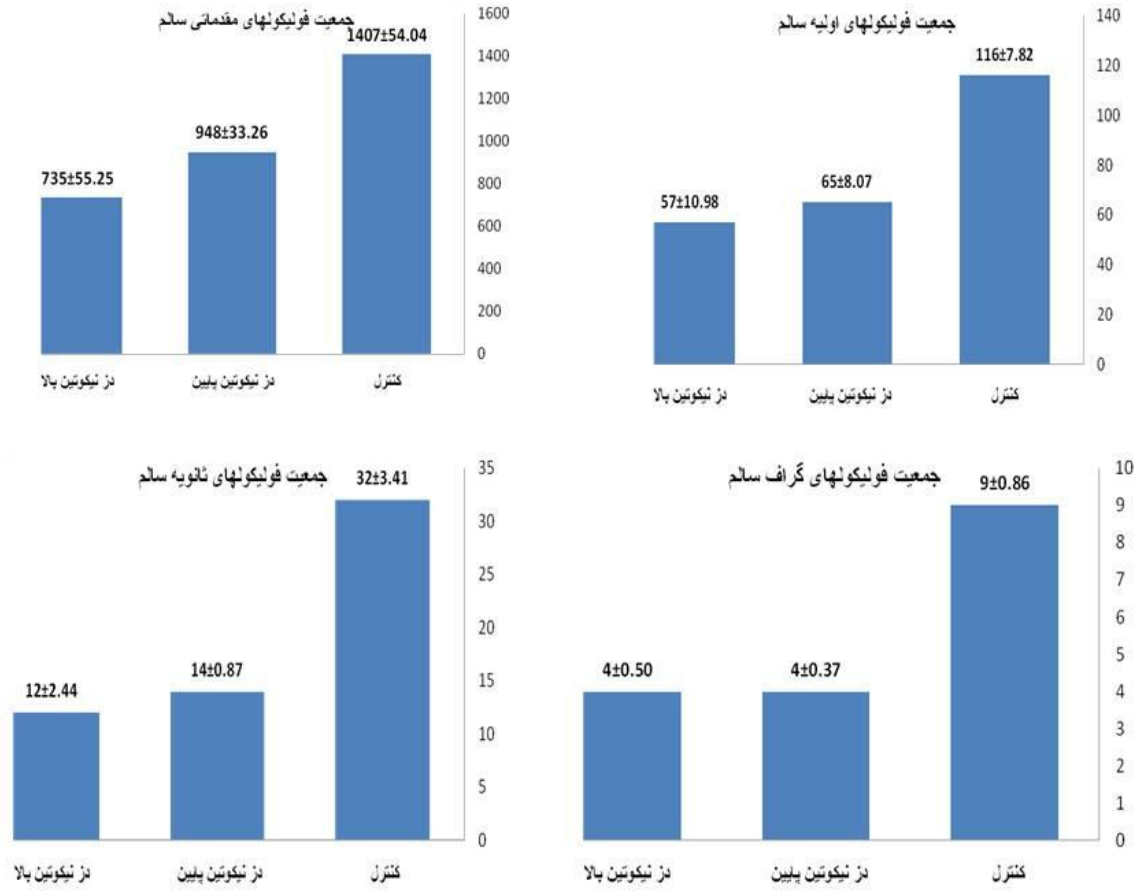

نمودار شماره ۱: مقایسه آماری جمعیت فولیکول‌های تخمدانی سالم مقدماتی، اولیه، ثانویه و گراف در بین گروه کنترل و گروه‌های آزمایشی اول (دریافت‌کننده نیکوتین با دوز پایین) و گروه آزمایشی دوم (دریافت‌کننده نیکوتین با دوز بالا).

تفاوت قابل‌ملاحظه‌ای بین جمعیت این فولیکول‌ها در تمامی‌گروه‌های آزمایشی با گروه کنترل وجود دارد. داده‌ها به‌صورت M±SE می‌باشند.

در تعداد کل فولیکول‌های مقدماتی آترتیک، در بین گروه کنترل و گروه‌های آزمایشی، اختلاف معنی‌داری (p<۰/۰۰۱) وجود داشت. همچنین در تعداد کل این فولیکول‌ها در بین خودگروه‌های آزمایشی، اختلاف معنی‌داری مشاهده گردید (نمودار شماره ۲).

چنین وضعیت برای جمعیت فولیکول‌های آترتیک ثانویه و گراف نیز در بین گروه کنترل، گروه‌های آزمایشی اول و دوم نیز وجود داشت، ولی بین خودگروه‌های آزمایشی در این دو مورد، اختلاف معنی‌داری مشاهده نشد (نمودار شماره ۱).

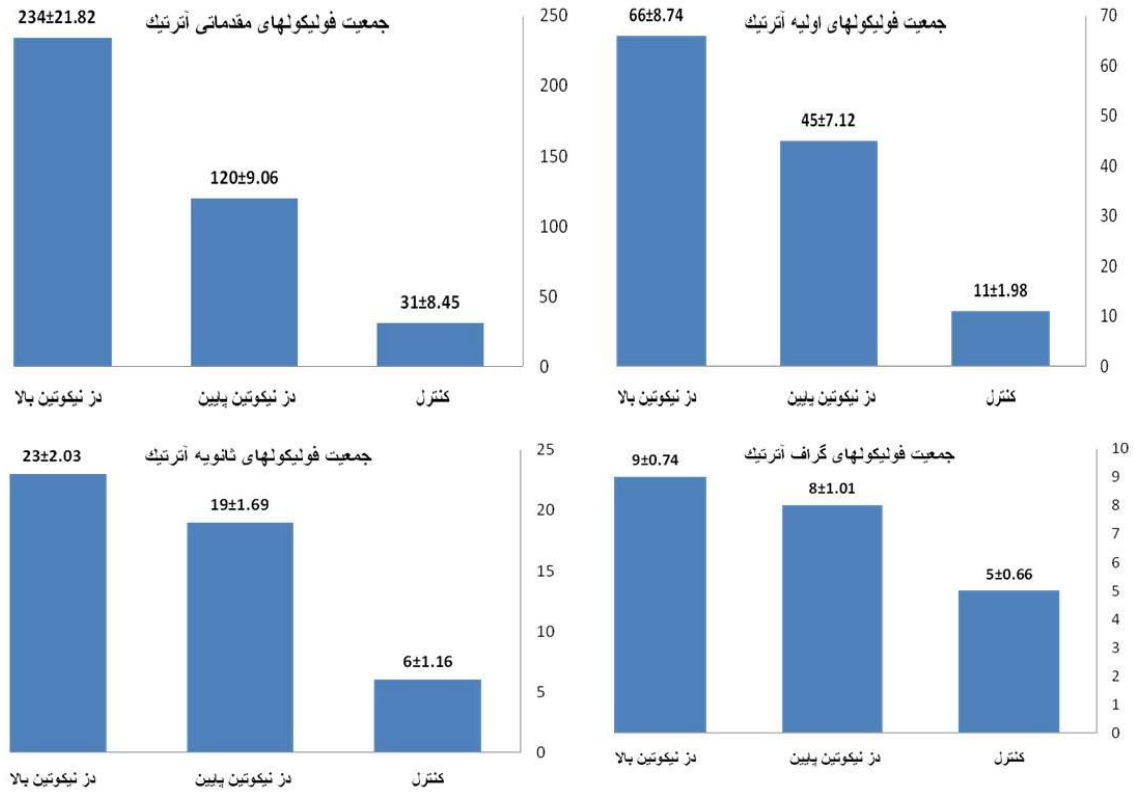

نمودار شماره ۲: مقایسه آماری جمعیت فولیکول‌های تخمدانی آترتیک مقدماتی، اولیه، ثانویه و گراف بین گروه کنترل و گروه آزمایشی اول (دریافت‌کننده نیکوتین با دوز پایین)، گروه آزمایشی دوم (دریافت‌کننده نیکوتین با دوز بالا).

تفاوت قابل‌ملاحظه‌ای بین جمعیت این فولیکول‌ها در تمامی گروه‌های آزمایشی با گروه کنترل وجود دارد. داده‌ها به‌صورت M±SE می‌باشند.

در بین گروه کنترل، گروه‌های آزمایشی اول و دوم نیز اختلاف معنی‌داری در تعداد کل فولیکول‌های کیستیک وجود داشت، اما هیچ‌گونه اختلاف آماری معنی‌دار در جمعیت این فولیکول‌ها، بین دو گروه آزمایشی مشاهده نشد ($p<۰/۰۵$)(نمودارشماره ۳).

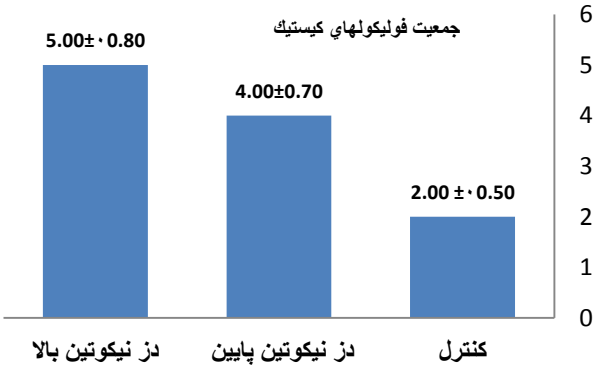

نمودار شماره ۳: مقایسه آماری جمعیت فولیکول‌های تخمدانی کیستیک بین گروه کنترل و گروه آزمایشی اول (دریافت‌کننده نیکوتین با دوز پایین)، گروه آزمایشی دوم (دریافت‌کننده نیکوتین با دوز بالا).

اختلاف معنی‌داری در تعداد کل فولیکول‌های کیستیک در بین گروه کنترل و گروه‌های آزمایشی وجود دارد. داده‌ها به‌صورت M±SE می‌باشند.

بحث

نیکوتین یک آلکالوئید دارویی فعال و ماده اعتیادآور دود سیگار است و اثرات آن بر روی سیستم تناسلی و باروری، بارها مورد بررسی قرار گرفته است (۱۲،۱). برای مثال نیکوتین با افزایش ترشح کاتکول آمین‌ها باعث ایسکمی گنادها می‌شود. نتایج حاصل از مطالعه حاضر، نشان‌دهنده کاهش تعداد فولیکول‌های سالم و افزایش فولیکول‌های آترتیک، در پی تزریق نیکوتین به مقادیر ۰/۲ و ۰/۴ میلی‌گرم بر کیلوگرم در وزن بدن می‌باشد که همه بر عوارض جانبی نیکوتین دلالت دارد.

در مطالعه حاضر تخمدان موش‌های آزمایش‌شده با نیکوتین، تحلیل فولیکولی بالایی را نشان داد و مدارکی از فساد بافت به دست آمد. براساس نتایج تحقیقات گذشته، در تحلیل بخشی از تخمدان در ۳۰ و ۶۰ روز بعد از مصرف نیکوتین؛ بافت مردگی اولیه، ثانویه و تصلب شرائین بدون ایجاد تغییراتی در شکل فولیکول‌ها قابل‌مشاهده است. در این تحقیق تصلب بافت، تحلیل فولیکولی، تحلیل قسمت داخلی تخمدان و رحم بعد از مصرف مزمن نیکوتین؛ به احتمال زیاد به دلیل یائسگی زودرس در میان افراد سیگاری بوده است. سایر محققان نیز افزایش تعداد فولیکول‌های برگشتی در تخمدان و کاهش ضخامت عضله رحم و آندومتریوم را در موش‌های زال آزمایش‌شده با نیکوتین گزارش کرده‌اند (۱۴). به دلیل اینکه استروئیدها در روند رشد و توسعه اندام‌های تولیدمثلی زنان مورد نیاز هستند، تحلیل بافت تخمدان و رحم در این تحقیق نمی‌تواند با عامل بازدارندگی استروژنی القاشده به‌وسیله نیکوتین مرتبط باشد (۵،۴). نیکوتین با تولید استروژن یا توانایی استروژن برای تنظیم رشد فولیکولی تداخل می‌یابد. Iranloye و Bolarinwa نیز در سال ۲۰۰۷ تأخیر ایجادشده در تخمک‌گذاری بعد از مصرف نیکوتین را گزارش کردند (۱۵). کاهش استروژن متعاقب مصرف نیکوتین، موجب کاهش وزن تخمدان نیز می‌شود (۱۵). نتایج مطالعه حاضر نیز به‌خصوص در دوز زیاد نیکوتین به‌خوبی چنین وضعیتی را نشان داد. شواهد مطالعات پیشین نشان می‌دهد مصرف نیکوتین منجر به تأخیر عملکرد تخمدان در فرزندان بالغ ماده شده است (۱۶). غلظت کوتینین سرم در حیواناتی‌که تحت آزمایشهای نیکوتین قرار می‌گیرند افزایش نشان می‌دهد.

در ماه چهارم آبستنی تأثیر نیکوتین بر روی جنین و پس از آن بر نوزادان تازه متولد شده که در طول این آبستنی در معرض آن قرار دارند می‌تواند بر روی طولانی‌بودن دوره باردارشدن، طول دوره بارداری، شاخص تولد زنده، تعداد نوزادانی‌که در یک وهله به دنیا می‌آیند، وزن نوزاد به هنگام تولد، کل وزن نوزادان یک دوره زایمان، نسبت جنسیت و بقای آن تا از شیرگرفتن نوزاد تأثیرگذار باشد، اما در ماه ششم آبستنی بر روی این عوامل تأثیری ندارد (۱۶). بنابراین، براساس این گزارش اثرات زیان‌بار نیکوتین در اوایل آبستنی نسبت به اواخر آن بر روی جنین بیشتر است. در جنین و نوزادان تازه متولد شده که در معرض نیکوتین قرار می‌گیرند، پروژسترون سرم بیشتر بوده و کاهش قابل‌توجهی در نسبت استرادیول به پروژسترون دیده می‌شود. قرارگرفتن جنین و نوزادن تازه متولد شده در برابر نیکوتین موجب نقص توانایی باروری و تغییر پیدایش استروئید تخمدان در نوزادان ماده می‌شود. نیکوتین به‌تنهایی بر عملکرد تخمدان، دارای تأثیرات معکوسی است برای مثال در محیط کشت، افزودن نیکوتین بر روی سلول‌های فولیکولی موجب تغییر در تولید پروژسترون و استرادیول می‌شود (۱۹-۱۷). براساس نتایج مطالعات پیشین، مصرف نیکوتین در موش‌های بالغ موجب افزایش تعداد فولیکول‌های آترتیک، بی‌نظمی چرخه استروس، نقص تخمک‌گذاری و تغییر غلظت هورمون استروئید تخمدان می‌شود. در یک تحقیق دیگر نشان داده شد نیکوتین با کاهش جذب پروتئین موجب تغییر محورهای آدرنال- غده هیپوفیز- هیپوتالاموس و ترشح غدد جنسی تا ۷۰ روزگی شده و موجب بازداشتن قابل‌توجه عملکرد تولیدمثل تا یک‌سالگی می‌شود (۲۰). به‌نظر می‌رسد قرارگرفتن جنین و نوزادان تازه متولدشده در برابر نیکوتین بر روی عملکرد تخمدان، غده هیپوفیز و هیپوتالاموس دارای تأثیرات منفی است و منجر به برنامه‌ریزی مجدد تخمدان شده و به میزان قابل‌توجهی عملکرد تولیدمثل را کاهش می‌دهد. همان‌گونه که اشاره گردید عملکرد طبیعی رشد فولیکولی؛ تخمک‌گذاری و در نتیجه تولید تخمک‌های سالم وابسته به ترشح استروژن از سلول‌های گرانولوزا می‌باشد (۲۱) که تحریک سلول‌های گرانولوزا با هورمون FSH مترشحه از هیپوفیز، ارتباط تنگاتنگ دارد (۲۲).

می‌توان این‌گونه بیان کرد که کاهش ترشح هورمون‌های LH، FSH، پرولاکتین و استروژن متعاقب تحلیل سلول‌های گرانولوزا، با به تأخیر افتادن رشد فولیکولی و کاهش فولیکول‌های تخمدانی همراه است. نیکوتین و کوتینین به‌آسانی وارد بافت تخمدانی شده و سبب آسیب DNA می‌شوند. یکی از علل ازدیاد فولیکول‌های آترتیک که با تحلیل سلول‌های دانه‌دار همراه بوده و عدم حضور حفره آنترومی در موش‌هایی که تحت آزمایش نیکوتین قرار گرفته‌اند به توزیع نامناسب FSH غده هیپوفیز مربوط می‌باشد. تخمک‌گذاری به افزایش غلظت FSH و LH پلاسما نیاز دارد. به احتمال زیاد نیکوتین منجر به عدم رهاسازی غدد جنسی (گنادوتروپین) و در نتیجه عدم تخمک‌گذاری می‌شود که با کاهش جسم زرد همراه است (۲۳). مطالعه‌ای‌که به روش in vitro در زمینه اثر نیکوتین و کوتینین بر روی آنالیز پارامترهای فولیکول‌ها صورت گرفت نشان داد مصرف کوتاه‌مدت سیگار، به نسبت کمتری بر روی فولیکول‌ها تأثیرگذار است، درصورتی‌که اگر نیکوتین با غلظت بیشتر و به‌صورت مزمن مورد استفاده قرار گیرد می‌تواند به‌صورت معنی‌داری میزان فولیکول‌های آترتیک را افزایش دهد. از طرفی، مطالعه‌ای‌که بر روی رت‌های ماده صورت گرفت نشان داد سطح سرمی نیکوتین و کوتینین با مصرف سیگار افزایش می‌یابد و بر فرآیند فولیکوژنز مؤثر بوده که با تکامل تخمک و رسیدن آن تداخل می‌یابد (۲۴).

براساس یافته‌های تحقیق حاضر، نیکوتین در یک الگوی وابسته به دوز در یک چرخه جنسی (به مدت ۲۱ روز مصرف) موجب افزایش مرگ و یا آترزی فولیکولی می‌شود.

نتیجه‌گیری

نتایج تحقیق حاضر نشان داد مصرف نیکوتین در ایجاد ضایعات سلولی در تخمدان‌های موش صحرایی که باعث جلوگیری از فعالیت معمولی و نرمال سلول‌های نواحی مختلف تخمدان از جمله سلول‌های لایه گرانولوزایی و سلول‌های لایه تکی می‌شود، مؤثر است. بنابراین، فعالیت معمولی بافت‌های مختلف موجود در تخمدان‌ها در پی مصرف نیکوتین دچار اختلال شده و در نتیجه فعالیت تولیدمثلی تخمدان تحت تأثیر قرار می‌گیرد. بدین ترتیب نیکوتین می‌تواند با اثر بر روی سلول‌های بافت تخمدانی در ایجاد اختلال در باروری موش صحرایی نقش داشته باشد.

تشکر و قدردانی

از حوزه معاونت پژوهشی دانشگاه ارومیه به خاطر در اختیار قراردادن بودجه لازم برای انجام این تحقیق تشکر و قدردانی می‌گردد. همچنین از آقای مهندس کریمی‌کارشناس بخش‌های جنین‌شناسی و بافت‌شناسی دانشکده دامپزشکی به خاطر کمک‌های تکنیکی تشکر می‌شود.

References:

1. Carvalho CA, Favaro WJ, Padovani CR, Cagnon VH. Morphometric and ultrastructure features of the ventral prostate of rats (Rattus norvegicus) submitted to long term nicotine treatment. Andrologia 2006;38(4):142-51.

2. Miceli F, Minici F, Tropea A, Catino S, Orlando M, Lamanna G, et al. Effects of nicotine on human luteal cells in vitro: A possible role on reproductive outcome for smoking women. Biol Reprod 2005;72(3):628-32.

3. Gocze PM, Szabo I, Freeman DA. Influence of nicotine, cotinine, anabasine and cigarette smoke extract on human granulosa cell progesterone and estradiol synthesis.GynecolEndocrinol 1999;13(4):266-72.

4. Sanders SR, Cuneo SP, Turzillo AM. Effects of nicotine and cotinine on bovine theca interna and granulosa cells. Reprod Toxico 2002;16(6):795-800.

5. Hecht SS. Cigarette smoking and lung cancer: Chemical mechanisms and approaches to prevention. Lancet Oncol 2002;3(8):461-9.

6. Demiralay R, Gursan N, Erdem H. The effects of erdosteine,N-acetylcysteine, and vitamin E on nicotine-induced apoptosis of pulmonary cells. Toxicology 2006;219(1-3):197-207.

7. Holloway AC, Lim GE, Petrik JJ, Foster WG, Morrison KM, Gerstein HC. Fetal and neonatal exposure to nicotine in Wistar rats results in increased beta cell apoptosis at birth and postnatal endocrine and metabolic changes associated with type 2 diabetes. Diabetologia 2005;48(12):2661-6.

8. Jang MH, Shin MC, Jung SB, Lee TH, Bahn GH, Kwon YK, et al. Alcohol and nicotine reduce cell proliferation and enhance apoptosis in dentate gyrus. Neuroreport 2002;13(12):1509-13.

9. Mechawar N, Saghatelyan A, Grailhe R, Scoriels L, Gheusi G, Gabellec M, et al. Nicotinic receptors regulate the survival of newborn neurons in the adultolfactory bulb. Proc Natl Acad Sci USA 2004;101(26):9822-6.

10. Khajeh Jahromi S, Mohammad Ghasemi F, Hajizadeh Fallah H. Nicotine can induce sub fertility or infertility both in males and females. J Iranian Anatom Sci 2011;9(36):229-40.

11. AydosK, Gueven MC, Can B, Ergue A. Nicotine toxicity to the ultrastructure of the testis in rats. BJU Int 2001;88(6):622-6.

12. Boswell-Ruys CL, Ritchie HE, Brown-Woodman PD. Preliminary screening study of reproductive outcomes after exposure to yarrow in the pregnant rat. Birth Defects Res B Dev Reprod Toxicol 2003,68(5):416-20.

13. Audi SS, Abraham ME, Borker AS. Effect of cigarette smoke on body weight, food intake and reproductive organs in adult albino rats. Indian J Exp Biol 2006 Jul; 44(7):562-5.

14. Patil S, Patil S, Bhaktaraj B, PatilS B. Effect of gradeddoses of nicotineon ovarian and uterine activities in albino rats. Indian J Exp Biol 1999;37(2):184-6.

15. Iranloye BO, Bolarinwa AF. Effect of nicotine administration on estrous cycle in female rats. Niger J Health and Biomed Sci 2007;6:21-5.

16. Holloway AC, Kellenberger LD, Petrik JJ. Fetal and neonatal exposure to nicotine disrupts ovarian function and fertility in adult female rats. Endocrine 2006;30(2):213-6.

17. Blackburn CW, Peterson CA, Hales HA, Carrell DT, Jones KP, Urry RL, et al. Nicotine, but not cotinine, has a direct toxic effect on ovarian function in the immature gonadotropin-stimulated rat. Reprod Toxicol 1994;8(4):325-31.

18. Bodis J, Hanf V, Torok A, Tinneberg HR, Borsay P, Szabo I. Influence of nicotine on progesterone and estradiol production of cultured human granulosa cells. Early Pregnancy 1997;3(1):34-7.

19. Vrsanska S, Nagyova E, Mlynarcikova A, Fickova M, Kolena J. Components of cigarette smoke inhibit expansion of oocyte-cumulus complexes from porcine follicles. Physiol Res 2003;52(3):383-7.

20. Guzman C, Cabrera R, Cardenas M, Larrea F, Nathanielsz PW, Zambrano E. Protein restriction during fetal and neonatal development in the rat alters reproductive function and accelerates reproductive ageing in female progeny. J Physiol 2006;572:97-108.

21. Richards JS, Ireland JJ, Rao MC, Bernath GA, Midgley AR, Richard LE. Ovarian follicular development in the rat: Hormone receptor regulation by estradiol, follicle stimulating hormoneand luteinizing hormone. Endocrinology 1976;99(6):1562-70.

22. Van Voorhis BJ, Dawson JD, Stovall DW, Sparks AE, Syrop CH. The effect of smoking on ovarian function and fertility during assisted reproduction cycles. Obstet Gynecol 1996;88(5):785-91.

23. Young EL, Biard DT, Hillier SG. Melatoning on adotropinstimulated growth on human granulose cell by 3’-5’-monophosphate: One molecule, two genes. Clin Endocrinol 1992;37:51-55.

24. Zenzes MT, Reed TE, Casper RF. Effects of cigarette smoking and age on the maturation of human oocytes. Hum Reprod 1997;12(8):1736-41.