

مطالعه آناتومی و بافت شناسی کیسه حنجره‌ای الاغ

مریم رضاییان^{۱*}، جواد صادقی نژاد^۲، فردوس ابراهیم پور^۱

۱) گروه علوم پایه دانشکده دامپزشکی دانشگاه تهران، تهران - ایران.

۲) گروه علوم پایه دانشکده دامپزشکی دانشگاه تبریز، تبریز - ایران.

(دریافت مقاله: ۲۲ اسفند ماه ۱۳۸۹، پذیرش نهایی: ۱۸ مرداد ماه ۱۳۹۰)

چکیده

الاغ به عنوان حیوان کاری مورد استفاده قرار گرفته و در اقتصاد کشورهای در حال توسعه نیز نقش زیادی دارد اما با این وجود اطلاعات کمی در رابطه با ساختار آناتومی و بافت شناسی دستگاه تنفس آن وجود دارد. برای این منظور کیسه حنجره (Laryngeal Saccule) ۴ راس الاغ سالم مورد بررسی قرار گرفته و نمونه‌های بافت شناسی پس از ثبوت در فرمالین ۱۰ درصد و تهیه مقاطع بافتی به روش هماتوکسلین و اتوزین رنگ آمیزی و توسط میکروسکوپ نوری مورد مطالعه قرار گرفتند. مطالعات آناتومی نیز با روش‌های متداول انجام و تصاویر لازم تهیه گردید. الاغ در مقایسه با اسب دارای اپی گلوت کوتاه تر با راس تیز تر می باشد و بطن حنجره ای نیز همانند اسب موجود بوده اما کیسه حنجره ای بزرگ بوده و از طریق سوراخ کوچک مدور به فضای داخلی حنجره باز می شود. اپی تلیوم آن از نوع استوانه ای شبه مطبق مژه دار بوده و غدد سروزی-موکوسی فراوان، شبکه وسیع وریدی-لنفوی و عقده‌های لنفوی از عناصر موجود در دیواره آن می باشد. عضله Thyroarytenoid حجیم بوده و به دو قسمت تقسیم می شود که احتمالاً در خروج ترشحات غدد موجود در جدار کیسه حنجره ای نقش دارد. به نظر می رسد که خصوصیات غیر معمول صدای الاغ با شکل و موقعیت این ساختارها مرتبط بوده و به عنوان فضاهای تشدید کننده صوت نقش داشته باشند که البته مطالعات بیشتر در این زمینه مورد نیاز می باشد.

واژه‌های کلیدی: بافت شناسی، آناتومی، حنجره، الاغ.

مواد و روش کار

در مطالعه حاضر، ۴ راس الاغ که جهت عملیات کالبدشناسی خریداری شده بودند و فاقد هر گونه نشانه‌های بالینی اختلالات تنفسی بودند مورد استفاده قرار گرفت. بر این اساس ۲ راس الاغ با روش معمول جهت مطالعات کالبدشناسی آماده سازی شد. سپس با جداسازی حنجره و ساختارهای متصل به آن، خصوصیات ظاهری حنجره بررسی و تشریح دقیق غضروف‌ها، عضلات و مخاطات حنجره جهت شناسایی بطن‌های حنجره ای و نیز کیسه حنجره‌ای صورت گرفت و ضمن مقایسه با نمونه های حنجره اسب موجود، تصاویر لازم نیز تهیه گردید. جهت انجام مطالعات بافت شناسی نیز سر و گردن ۲ راس الاغ دیگر جداسازی و با خروج حنجره آن‌ها، برش دوزنقه ای بر روی لامینای غضروف تیروئیدی ایجاد و دیواره کیسه حنجره با دقت از حنجره جدا و به منظور ثابت شدن در محلول فرمالین با فر ۱۰ درصد قرار گرفته و به آزمایشگاه بافت شناسی منتقل گردید. پس از مدت زمان کافی برای ثبوت، مراحل معمول جهت رنگ آمیزی بافت‌ها به روش هماتوکسلین و اتوزین انجام گرفت و سپس برش‌ها توسط میکروسکوپ نوری مورد مطالعه بافت شناسی قرار گرفته و تصاویر میکروسکوپی لازم نیز تهیه گردید.

نتایج

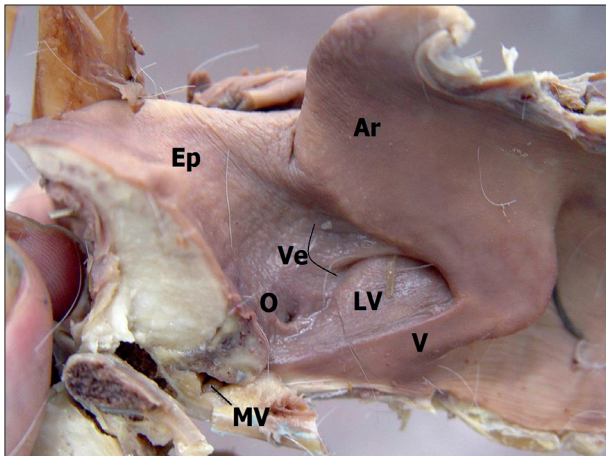
مطالعه نمونه‌های تشریح شده حنجره الاغ نشان داد که چین‌های Aryepiglottic در جهت قدامی-خلفی نسبتاً کوتاه است و با بررسی

مقدمه

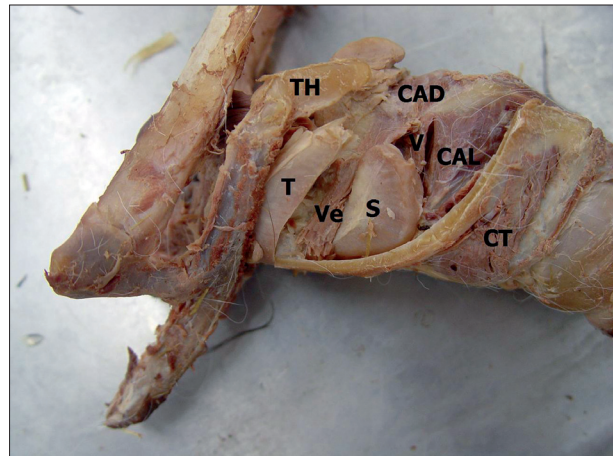
الاغ (*Equus asinus*) از خانواده اسبان (Equidae) بوده و دارای دودمان مشترک با اسب (*Equus caballus*) است. اما از لحاظ مورفولوژیکی به صورت دو گونه مجزا دیده می شوند (۶). جمعیت الاغ در جهان حدود ۴۴ میلیون راس برآورد می شود که ۹۶ درصد آن در کشورهای در حال توسعه وجود داشته که در اقتصاد روستایی نقش دارد (۱۱). با وجود جمعیت قابل توجه این گونه و نیز گزارشات متعدد از مرگ و میر ناشی از بیماری‌های تنفسی در این حیوان (۱۰)، اطلاعات بسیار کمی در رابطه با آناتومی و بافت شناسی دستگاه تنفس در این حیوان و سایر حیوانات اهلی (۲) وجود دارد.

حنجره یک لوله غضروفی کوتاهی است که قسمت تحتانی حلق را با نای مرتبط ساخته و در تولید صوت نیز نقش دارد و بطن‌های حنجره ای نیز حاصل بیرون زدگی مخاط حنجره می باشند (۴، ۷، ۹). اگرچه مطالعات اولیه آناتومیکی، برخی خصوصیات دستگاه تنفس فوقانی و حنجره الاغ را مورد بررسی قرار داده اما اطلاعات دقیقی در این رابطه وجود ندارد (۱، ۸). بنابراین مطالعه حاضر به منظور شناسایی بطن‌های حنجره ای و مطالعه دقیق تر خصوصیات آناتومیکی و بافت شناسی کیسه حنجره ای الاغ به عنوان جزء مهم دستگاه تنفس و احتمالاً موثر در تولید صوت انجام گرفته است.

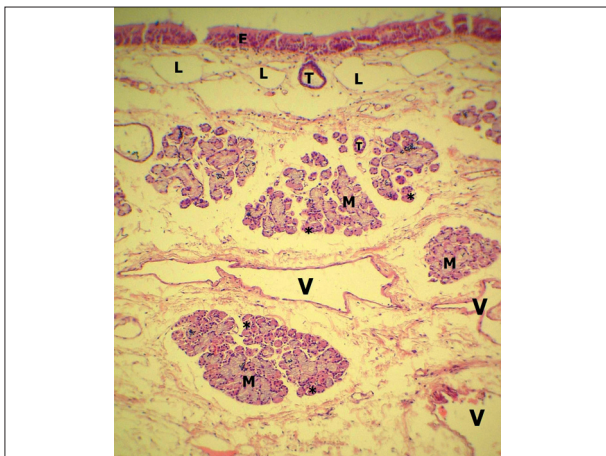




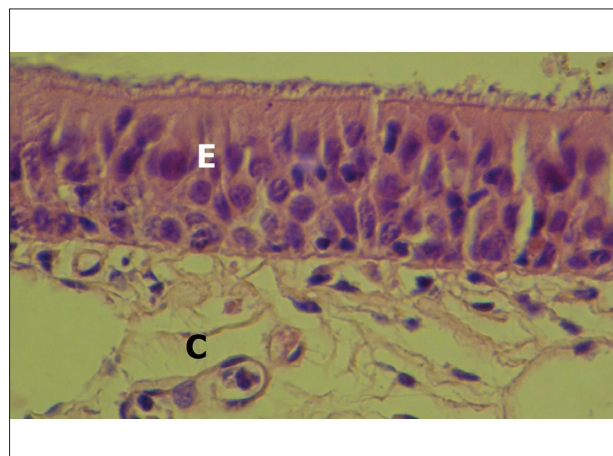
تصویر ۲- نمای داخلی حنجره با برش میانی. غضروف هرمی (Ar)، چین صوتی (V)، چین دهلیزی (Ve) و بطن حنجره ای (LV) و سوراخ کیسه حنجره ای (O) نمایان است. بطن میانی حنجره (MV) در قانده اپی گلوت (Ep) دیده می شود.



تصویر ۱- نمای جانبی حنجره همراه با زائده تیروئیدی لامی (TH) و سایر استخوان های لامی متصل به آن. غضروف تیروئیدی (T) برش داده شده و زیر آن دو عضله (Ve) Ventricularis و Vocalis (V) در میان آن ها (S) Laryngeal Sacculus مشخص است. عضلات (Cricothyroid CT)، (Cricothyroid CAD)، (Cricothyroid lateral CAL) نیز مشاهده می شود.



تصویر ۴- جدار کیسه حنجره ای - علاوه بر اپی تلیوم (E)، شبکه وسیع وریدی (V) در عمق و عروق لنفاوی (L) نزدیک به اپی تلیوم مشاهده می شود. غدد فراوان موکوسی (M) و سروزی (*) به همراه مجاری آن ها (T) که به سطح باز می شوند نیز مشخص است. (H&E × 40).

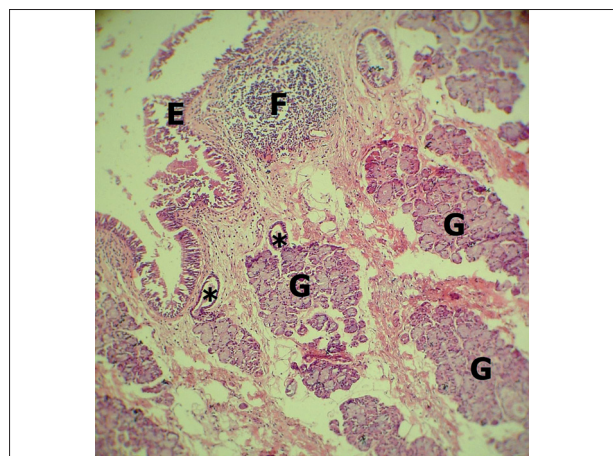


تصویر ۳- اپی تلیوم استوانه ای شبه مطبق مزه دار (E) و قسمتی از بافت هم بند زیرین آن (C) در جدار کیسه حنجره ای مشاهده می شود. (H&E × 120).

دقیق موقعیت حنجره نسبت به کام نرم مشخص شد که دهانه ورودی حنجره موقعیت خلفی تری نسبت به حنجره اسب دارد.

عضله Thyroarytenoid به صورت توده عضلانی حجیم بوده که بوسیله بیرون زدگی جانبی مخاط حنجره به نام بطن حنجره ای (Laryngeal ventricle) به طور مشخص به دو عضله Ventricularis (در قدام) و Vocalis (در خلف) تقسیم می شود (تصویر ۱). چین های صوتی (Vocal fold) و دهلیزی (Vestibular fold) در حنجره الاغ نیز وجود دارند. چین صوتی دارای لبه قدامی مشخص و مقعر با طول ۴-۳/۵ سانتیمتر بوده ولی چین دهلیزی کوتاه با طول ۱/۸-۱/۵ سانتیمتر است که روی دیواره حنجره پهن شده است (تصویر ۲).

بطن حنجره ای به صورت یک گودی وسیع بوده که بوسیله چین



تصویر ۵- فولیکول لنفاوی (F) زیر اپی تلیوم (E) در جدار کیسه حنجره ای مشاهده می شود. علاوه بر آن غدد فراوان سروزی-موکوسی (G) به همراه مجاری آن ها (*) نیز مشخص است. (H&E × 10).



Laryngeal saccule نامگذاری شود.

کیسه حنجره‌ای بوسیله بافت پوششی استوانه‌ای شبه مطبق بدون سلول‌های جامی پوشانده می‌شود. بافت هم‌بند زیرین اپی‌تلیوم دارای غدد سرروزی-موکوسی می‌باشد که غدد سرروزی در آن غالب بوده و به صورت مجزا و یا هلال‌ژیانوزی روی غدد موکوسی مستقر می‌باشد. مجاری غدد نیز دارای اپی‌تلیوم مکعبی مطبق بوده که به سطح باز می‌شوند. علاوه بر این شبکه وسیع وریدی- لنفاوی در بافت هم‌بند زیرین مشاهده می‌شود که عروق لنفاوی موقعیت سطحی تری داشته و زیراپی‌تلیوم قرار دارد که این ساختار برای اولین بار در کیسه حنجره‌ای گزارش می‌شود. به نظر می‌رسد این شبکه وسیع عروقی در کنترل فشار داخلی کیسه حنجره‌ای نقش داشته باشد. علاوه بر آن اتصال دستجات عضلانی Ventricularis و Vocalis به جدار کپسول فیبروزی کیسه، احتمالاً نقش آن‌ها را در تنظیم باز و بسته شدن سوراخ حنجره‌ای آن و نیز کمک به خروج ترشحات غدد نشان می‌دهد. وجود فولیکول‌های لنفاوی منفرد در جدار کیسه حنجره‌ای نیز احتمالاً مربوط به نقش دفاعی آن در ناحیه حنجره می‌باشد.

این در حالی است که براساس مطالعات قبلی، جدار کیسه حنجره حاوی بافت لنفاوی منتشر نزدیک اپی‌تلیوم بوده و غدد موجود در پارین و زیر مخاط نیز از نوع موکوسی گزارش شده است (۸).

در مطالعه حاضر صرفاً خصوصیات آناتومیکی و بافت‌شناسی کیسه و بطن‌های حنجره مورد بررسی قرار گرفت اما این ساختارها ممکن است در تولید صدا نیز نقش داشته باشند. صدای خاص الاغ (Braying) یک صدای بلند و نافذی بوده که امکان شناسایی و برقراری ارتباط با یکدیگر را برای این حیوان امکان‌پذیر می‌سازد. مشخص شده است که این صدا نتیجه هوای دم و بازدم بوده و علاوه بر حنجره، شکل نازوفارینکس و مجرای فوقانی تنفسی نیز در کیفیت تولید آن نقش دارند (۸).

ار آنجائیکه Attenburrow در سال ۱۹۸۰، علت ایجاد صدای صوت (whistling) را در اسب‌های مبتلا به فلجی یکطرفه حنجره، فرکانس‌های تشدید شده توسط کیسه و بطن‌های حنجره‌ای در این حیوانات معرفی کرده (۲) و از طرف دیگر Bular در سال ۱۸۸۴، تولید صداهای تنفسی را نتیجه عبور هوا از یک فضای تنگ به یک فضای وسیع‌تر می‌داند (۵)، لذا با توجه به وسیع بودن این ساختارها در الاغ، احتمال نقش آن‌ها در تولید صوت نیز افزایش می‌یابد.

از این جهت، مطالعات بیشتر با استفاده از تکنیک‌های رادیوگرافی و نیز استتوسکوپ‌های رادیویی در حیوانات زنده جهت بررسی نقش آن‌ها در تولید صدا پیشنهاد می‌گردد.

دهلیزی و زائده میخی غضروف اپی‌گلوته از جلو و نیز چین صوتی در عقب و زائده صوتی غضروف همری در سطح پشتی محدود می‌شود. نزدیک کف حنجره الاغ در لبه قدامی-شکمی چین دهلیزی، دهانه مدوری وجود دارد که یک کیسه کوچک غشایی به نام Laryngeal saccule به آن باز می‌شود. این کیسه مابین غضروف تیروئیدی در سمت خارج و عضلات Ventricularis و Vocalis در داخل قرار دارد. کیسه حنجره‌ای از نزدیکی کف حنجره تا لبه پشتی غضروف تیروئیدی امتداد داشته و بوسیله یک کپسول فیبروزی احاطه شده است که دستجات عضلانی از عضلات Ventricularis و Vocalis نیز به دیواره آن متصل می‌شود. دیواره جانبی کپسول نیز به کمک یک بالشتک از بافت هم‌بند سست همراه چربی به غضروف تیروئیدی (در سمت خارج) متصل است. علاوه بر آن کیسه حنجره‌ای در الاغ از طریق مجرای کوتاه و وسیعی به طور کاملاً مجزا و بوسیله دهانه مدوری به بطن حنجره باز می‌شود (تصویر ۱، ۲).

مطالعه بافت‌شناسی نیز نشان داد که اپی‌تلیوم استوانه‌ای شبه مطبق مژه‌دار (بدون سلول‌های جامی) ته کیسه حنجره را می‌پوشاند (تصویر ۳). غدد سرروزی-موکوسی فراوان و نیز بافت لنفاوی منتشر و همچنین فولیکول‌های لنفاوی منفرد به همراه شبکه وسیع وریدی-لنفاوی نیز از عناصر موجود در بافت هم‌بند زیرین اپی‌تلیوم می‌باشند (تصاویر ۴، ۵).

علاوه بر آن مطالعات آناتومی نشان داد که بطن میانی حنجره‌ای که حاصل بیرون زدگی سطح و نترال موکوس ناحیه قاعده اپی‌گلوته است به صورت یک گودی با نام Median laryngeal recess همانند حنجره اسب وجود داشته که از طریق یک سوراخ با قطر حدود ۵/۰-۴/۰ سانتیمتری با فضای داخلی حنجره مرتبط است (تصویر ۲).

بحث

از لحاظ غضروف‌های حنجره و نیز مورفولوژی عمومی حنجره، اختلاف آناتومیکی در حنجره الاغ در مقایسه با اسب محدود بوده و یکی از مهم‌ترین اختلافات قابل مشاهده، غضروف اپی‌گلوته در الاغ بوده که نسبتاً کوتاه و کمی نوک‌تیزتر می‌باشد و علاوه بر آن دهانه ورودی حنجره نیز در الاغ موقعیت خلفی تری دارد.

در اسب بطن حنجره‌ای با گودی مخاطی آن از طریق سوراخ وسیعی بهم مرتبط و بر این اساس Nomina Anatomica Veterinaria در سال ۲۰۰۵، پیشنهاد می‌کند کل ساختار، بطن حنجره‌ای (ventricle laryngeal) نامیده شود (۸). این در حالی است که حنجره الاغ در مقایسه با اسب دارای گودی کم عمق و وسیعی مابین چین‌های صوتی و دهلیزی به عنوان بطن حنجره‌ای است که کیسه مخاطی بزرگی از طریق یک سوراخ مجزا (نزدیک لبه شکمی چین دهلیزی) به آن باز می‌شود. این یافته‌ها با توصیفات Lindsay و Clayton در سال ۱۹۸۵، نیز مطابقت دارد (۸). بنابراین توصیه می‌شود که این کیسه مخاطی بزرگ در الاغ



References

1. Alsafy, M.A.M., El-Kammar, M.H., El-Gendy, S. A. A. (2008) Topographic Anatomy, Computed Tomography and Surgical approach of the Guttural Pouches of the Donkey, *J. Equine Vet. Sci.* 28: 215-222.
2. Ardalani, G., Abasi, M., Sadr Khanloo, R. (2000) Anatomical and histological studies of the Vomeronasal organ in Buffalo. *J. Vet. Res.* 55:5-10.
3. Attenburrow, D.P.C. (1980) Resonant frequency of the lateral ventricle and saccule and whistling. *Equine Exerc. Physiol.* 31:27-32.
4. Budras, K.D., Sack, W.O., Rock, S. (2003) *Anatomy of the Horse, An Illustrated Text*, Schlutersche, Hannover, Germany.
5. Bullar, J.P. (1884) Experiments to determine the origin of respiratory sounds. *Proc. Roy. Soc.* 37:411-413.
6. Burnham, S.L. (2002) Anatomical Differences of the Donkey and Mule. *AAEP proceedings.* 48:102-109.
7. Konig, H.E., Leibich, H.G. (2004) *Veterinary Anatomy of Domestic Mammals*. Schattauer, New York, USA.
8. Lindsay, F.E.F., Clayton, H.M. (1986) An anatomical and endoscopic study of the nasopharynx and larynx of the donkey. *J. Anat.* 144: 123-132.
9. Nickel, R., Shummer, A., Seiferle, E. (1979) *The Viscera of the Domestic Mammals*, (2nd ed.) Springer-Verlag, New York, USA.
10. *Nomina Anatomica Veterinaria* (2005) World Association of Veterinary Anatomists, (5th ed.) Hannover, Columbia, Gent, Sapporo: published by the Editorial Committee of the World Association of Veterinary Anatomists. W.A.V.A.
11. Thiemann, A.K., Bell, N.J. (2001) *The Peculiarities of the Donkey Respiratory Disease*. International Veterinary Information Service. New York, USA.

