

The Effect of Rigid Gas Permeable Contact Lens Fitting in Corneal Curvature, central Thickness and Volume

Shokrollahzadeh F¹, Hashemi H², Jafarzadehpur E³, Mirzajani A⁴, Khabazkhoob M⁵, Asgari S⁶

Abstract

Purpose: Evaluation of the corneal curvature, central thickness and volume three months after fitting the Rigid Gas Permeable (RGP) contact lens in keratoconic eyes.

Methods: Corneal topography maps of 25 keratoconic eyes with a negative history of using the RGP lens were evaluated by Oculus Pentacam. Corneal curvature in both surfaces of the cornea, central corneal thickness and corneal volume were evaluated before and three months after fitting the aspheric RGP lens.

Results: Three months after using the contact lens, decrease in central corneal thickness (-3.43 μ m, P=0.127), decrease in flattest anterior corneal surface power (-0.43D, P=0.339), decrease in anterior corneal steep power (-1.54D, P=0.358), decrease in posterior corneal flat power (-0.1D, P=0.121), an increase in posterior corneal steep power (0.02D, P=0.710) and an increase in corneal volume (0.27 mm³ P=0.331) were not statistically significant.

Conclusion: Lack of significant changes in corneal topographical parameters three months after using the RGP lens may indicate the non progressive nature of keratoconus in this period. Further studies with longer follow-up periods are suggested to obtain more accurate results.

Keywords: Corneal curvature, central corneal thickness, Corneal volume, Keratoconus, RGP contact lens

دریافت مقاله: ۹۴/۲/۸ تایید مقاله: ۹۴/۴/۲۵

تأثیر فیت لنز تماسی سخت منفذدار بر انحناء، ضخامت مرکزی و حجم قرنیه

فرشته شکراله زاده^۱، سید حسن هاشمی^۲، ابراهیم جعفرزاده پور^۳، علی میرزاجانی^۴، مهدی خبازخوب^۵، سهیلا عسگری^۶

هدف: بررسی تغییرات قدرت انحناء، ضخامت و حجم قرنیه در بیماران کراتوکونوسی پس از تجویز لنزهای تماسی سخت RGP (Rigid gas permeable)

روش بررسی: بیست و پنج چشم مبتلا به کراتوکونوس بدون سابقه استفاده از لنز سخت، توسط دستگاه پنتاکم مورد ارزیابی قرار گرفت و پارامترهای انحنای قرنیه، ضخامت مرکزی قرنیه و حجم قرنیه، قبل و سه ماه پس از استفاده از لنز RGP آسفریک در دو سطح قدامی و خلفی قرنیه ثبت گردید.

یافته‌ها: کاهش قدرت انحنای محور فلت سطح قدامی قرنیه به مقدار ۰/۴۳- دیوپتر (p=۰/۳۳۹)، کاهش قدرت انحنای محور استیپ سطح قدامی قرنیه به مقدار ۱/۵۴- دیوپتر (p=۰/۳۵۸)، کاهش قدرت انحنای محور فلت سطح خلفی قرنیه به مقدار ۰/۱۰- دیوپتر (p=۰/۱۲۱)، افزایش قدرت انحنای محور استیپ سطح خلفی قرنیه به مقدار ۰/۰۲ دیوپتر (p=۰/۷۱۰)، کاهش ضخامت مرکزی قرنیه به مقدار ۳/۴۳- میکرون (p=۰/۱۲۷) و ۰/۲۷ میلی‌متر مکعب افزایش حجم قرنیه (p=۰/۳۳۱) سه ماه پس از استفاده از لنز RGP نسبت به قبل از آن، معنی دار نبود.

نتیجه‌گیری: عدم تغییرات معنی‌دار متغیرهای مورد مطالعه پس از سه ماه استفاده از لنزهای RGP می‌تواند مبین عدم پیشرفت کراتوکونوس در این مدت باشد. با توجه به چگونگی تغییرات مشاهده شده ضرورت انجام تحقیقات تکمیلی در چندین دوره پیگیری توصیه می‌گردد.

کلمات کلیدی: قدرت انحنای قرنیه، ضخامت مرکزی قرنیه، حجم قرنیه، کراتوکونوس، لنز RGP

نویسنده مسئول: ابراهیم جعفرزاده پور، jafarzadehpour.e@iums.ac.ir

آدرس: مرکز تحقیقات چشم پزشکی نور، بیمارستان نور، خیابان ولیعصر، بلوار اسفندیار، بیمارستان چشم پزشکی نور، مرکز تحقیقات، تهران، ایران

- ۱- دانشجوی کارشناسی ارشد اپتومتری، گروه اپتومتری، دانشکده توانبخشی دانشگاه علوم پزشکی ایران، تهران، ایران
- ۲- استاد، چشم پزشکی، مرکز تحقیقات بیمارستان چشم پزشکی نور، تهران، ایران
- ۳- استاد گروه اپتومتری دانشکده توانبخشی، دانشگاه علوم پزشکی ایران، تهران، ایران
- ۴- دانشیار گروه اپتومتری دانشکده توانبخشی، دانشگاه علوم پزشکی ایران، تهران، ایران
- ۵- دکتری تخصصی اپیدمیولوژی، گروه اپیدمیولوژی، دانشکده بهداشت، دانشگاه علوم پزشکی شهید بهشتی، تهران، ایران
- ۶- گروه اپیدمیولوژی، دانشکده بهداشت، دانشگاه علوم پزشکی تهران، شعبه بین الملل، تهران، ایران

مقدمه

تغییرات پیشرونده قرنیه در بیماران کراتوکونوسی و یا عدم پیشرفت آن می شود نیز مورد سوال است (۱۵،۱۶). در مقایسه تغییرات سطح قرنیه باید به لایه های تشکیل دهنده قرنیه با شرایط و ویژگی های خاص خود نیز توجه داشت. در مطالعات مختلف با دوره های پیگیری متفاوت با استفاده از پنتاکم نتایج متناقضی از لنز RGP گزارش شده است. به عنوان مثال، یک مطالعه روی بیماران با کراتوکونوس پیشرفته، عدم تغییر انحنا قرنیه را یک هفته پس از استفاده از لنز گزارش کردند (۱۷). در مطالعه ای دو ساله نیز عدم تغییر انحنا مشاهده شد (۱۶). در مقابل، در یک مطالعه دیگر با دوره پیگیری دو هفته و با استفاده از دو متد فیت متفاوت لنز در بیماران کراتوکونوسی خفیف تا شدید، کاهش انحنا گزارش شد (۱۸). در مطالعه ای دیگر با دوره پیگیری یک هفته در بیماران با کراتوکونوس خفیف و متوسط افزایش انحنا (۱۹) مشاهده گردید. در مورد تغییرات ضخامت پس از استفاده از RGP یک مطالعه نشان داد که در ماه اول پس از استفاده تغییر معنی داری وجود ندارد و در ماه های بعدی سه و شش ماه کاهش ضخامت اتفاق می افتد (۲۰). با توجه به میزان اکسیژن رسانی لنز، طراحی آن (اسفریکال، آسفریکال یا توریکن)، چگونگی و زمان استفاده از لنز از مهم ترین پارامترهای اثرگذار بر شاخص های سطح قرنیه است (۲۱). پارامتر حجم قرنیه با وجود اهمیتی که در تعیین شکل قرنیه دارد در مطالعات مربوط به بررسی اثر لنز RGP بر سطح قرنیه، تاکنون مورد بررسی قرار نگرفته و مطالعات با استفاده از دستگاه پنتاکم نشان داده اند که در افراد دارای قرنیه های کراتوکونیک حجم قرنیه به نسبت افراد نرمال کاهش می یابد (۲۲). این متغیر همراه با ضخامت مرکزی قرنیه اطلاعات جامعی برای بررسی تغییرات تورم قرنیه را بیان می کند (۲۳).

استفاده از لنز تماسی، به سبب تماس مستقیم با سطح قرنیه و نیروی فیزیکی وارد بر آن سبب تغییراتی در شکل قرنیه می گردد (۱). این تغییرات با بررسی نقشه توپوگرافی قرنیه قابل محاسبه و مقایسه است (۲). آنالیز توپوگرافیک، تغییرات قرنیه را در مواردی مانند کراتوکونوس، اکتازی متعاقب جراحی یا استفاده از لنز و دهیدراتاسیون اندوتلیال قبل از بروز سیمپتوم نشان می دهد (۳،۴). از مهم ترین پارامترهای توپوگرافیک انحنا دو سطح قدامی و خلفی و ضخامت قرنیه می باشد (۵،۶). پارامتر حجم قرنیه نیز یک پارامتر مفید و کاربردی برای تشخیص شرایط اکتاتیک از جمله کراتوکونوس و آنومالی های دیستروفیک قرنیه است (۸،۷).

با توجه به پژوهش های انجام شده این سه پارامتر در بیماران کراتوکونوس دارای روند تغییرات مشخصی هستند. در افراد مبتلا به کراتوکونوس ضخامت قرنیه به طور پیشرونده ای کاهش می یابد (۹،۱۰). اما در مراحل پیشرفته این بیماری نیز ادم در استرومای قرنیه مشاهده می شود (۱۱). قدرت انحنا سطح قرنیه در بیماران مبتلا به کراتوکونوس افزایش می یابد (۱۲). در این بیماری مقادیر بالایی آستیگماتیسم قرنیه ای نامنظم در قرنیه وجود دارد (۱۳). در افراد مبتلا به کراتوکونوس، یکی از بهترین روش ها جهت تصحیح عیب انکساری و افزایش دید بیمار، استفاده از لنز تماسی سخت RGP می باشد. لنز RGP نامنظمی های سطح قرنیه را پوشش می دهد و سبب بهبود دید می شود. در عین حال این لنز همانند لنزهای دیگر می تواند سبب میکروتروما در سطح ساختاری قرنیه گردد (۱۴). سوالات بسیاری در ارتباط با ایمن بودن این روش مطرح است و به سبب نتایج متناقض در مطالعات گذشته، اینکه آیا این روش سبب پیشرفت

دیاگنوستیک (۲۷) و روش فیت فلت تر از K تجویز شد. در معاینات اسلیت لمپی جهت فیت مناسب و نهایی لنز RGP با استفاده از فلوتورسین به دست آوردن یک جریان اشکی ملایم در محل cone قرنیه و یک جریان اشکی نسبی در ناحیه مید پریفرال در محل لبه- های لنز مورد نظر بود (۲۸). قبل از استفاده از لنز با استفاده از دستگاه پنتاکم (Oculus HR, Wetzlar, Germany) تصویربرداری صورت پذیرفت و مقادیر انحنای در دو محور استیپ و فلت در سطح خلفی و قدامی، ضخامت مرکزی قرنیه و حجم قرنیه ثبت گردید. همین افراد سه ماه پس از استفاده روزانه از لنز RGP مجدد مورد بررسی گرفتند و پارامترهای مورد نظر با استفاده از پنتاکم بار دیگر اندازه گیری شد.

در نهایت نتایج حاصل توسط نرم افزار spss نسخه ۱۷ و با روشهای آمار توصیفی و آزمون آنالیز واریانس داده- های تکراری با یکدیگر مقایسه گردید. سطح معنی داری کمتر از ۰/۰۵ در نظر گرفته شد. همبستگی دو چشم در آنالیز نیز کنترل شد.

یافته ها

۲۵ چشم از ۱۶ بیمار، ۵ زن و ۱۱ مرد ۱۹-۳۵ ساله $28/6 \pm 4/46$ که دارای شرایط و معیارهای ورودی بودند، تحت معاینه قرار گرفتند. پس از بررسی آماری و انجام تست کولموگروف اسمیرنوف و با توجه به نرمال بودن داده ها از تست های پارامتریک استفاده شد.

میانگین ضخامت مرکزی قرنیه قبل از استفاده از لنز $47/33 \pm 455/76$ میکرون و پس از سه ماه $47/32 \pm 452/33$ میکرون بود. در مقدار ضخامت مرکزی قرنیه در قبل و پس از سه ماه تفاوت معنی داری مشاهده نشد ($p=0/127$). مقادیر انحنای سطح قدامی و خلفی قرنیه در جدول ۱ ثبت گردیده است. این مقادیر نیز دارای تفاوت معنی داری پس از استفاده از لنز RGP در مقایسه با قبل از آن نبودند و تنها تغییرات جزئی در انحنای قدامی در جهت فلت شدگی و انحنای خلفی در جهت استیپ شدن در محور استیپ و فلت شدن در محور فلت مشاهده شد. میزان میانگین حجم قرنیه قبل از فیت لنز RGP $55/14 \pm 3/24$ میلیمتر مکعب و پس از سه ماه استفاده از لنز RGP $55/41 \pm 3/53$ میلیمتر مکعب را نشان داد. این مقدار نیز پس از سه ماه تغییر معنی داری

این سه پارامتر توسط دستگاه پنتاکم *oculus* به طور دقیق ثبت می شود. این دستگاه با استفاده از دوربین مخصوص خود، سطح قدامی و خلفی قرنیه، پاکیمتری و حجم قرنیه را مشخص می کند (۲۴، ۲۵). دستگاه پنتاکم در بیماران کراتوکونوسی دارای دقت اندازه گیری و تکرار- پذیری خوبی نیز می باشد (۲۶) به سبب تناقض نتایج مشاهده شده در شعاع انحنای و ضخامت قرنیه و عدم دسترسی به مطالعات بررسی حجم قرنیه پس از استفاده از لنز RGP، لزوم تحقیقات بیشتر در زمینه تاثیرات لنز سخت بر سطح قرنیه مشاهده می شود. این مطالعه نیز در همین راستا طراحی و اجرا گردیده است.

روش بررسی

در این مطالعه ۲۵ چشم از ۱۶ بیمار مبتلا به کراتوکونوس خفیف تا شدید (میانگین قدرت انحنای سطح قدامی از $42/2$ تا $55/80$ دیوپتر و سطح خلفی از $5/80$ تا $9/00$ دیوپتر) مراجعه کننده به بیمارستان نور جهت معاینات لنز سخت RGP با نظر فوق تخصص قرنیه مورد ارزیابی قرار گرفت. مطالعه پس از کسب مصوبه کمیته اخلاق دانشگاه علوم پزشکی ایران با شماره $260/1891$ به اجرا درآمد. از بیماران قبل از ورود به طرح اجازه استفاده از اطلاعات بدست آمده بدون ذکر نام، در کار تحقیقاتی با استفاده از فرم رضایت نامه کتبی گرفته شد. معیار ورود به مطالعه در جمعیت مراجعه کننده کراتوکونوسی به بخش لنز شامل بیماران با دامنه سنی ۱۹ تا ۳۵ سال، عدم سابقه استفاده از لنز سخت و نرم، عدم وجود هرگونه اسکار، بیماری عفونی و التهابی قرنیه ای، امکان فیت لنز سخت اسفریکال، عدم ضرورت کاربرد لنزهای مینی اسکالرال و Clear Kone و عدم وجود سابقه پیوند قرنیه، جراحی کراس لینک و یا کارگذاری رینگ بود.

پس از انتخاب بیماران ابتدا معاینات کامل بینایی، شامل اندازه گیری حدت بینایی با چارت اسنلن (Nidek- (34605-6004-LCD Chart در فاصله استاندارد ۴ متری، رفرکشن ابجکتیو با رتینوسکوپ (Heine (Germany) و دستگاه اتورفرکتو کراتومتر (Nidek (Japan)، رفرکشن سبجکتیو با استفاده از لنز آسفریک کروی RGP (Boston XO, US, D.K:141) تراپل فریم و جعبه لنز صورت گرفت. لنز RGP مناسب با متد

جدول ۱: میانگین و انحراف معیار قدرت انحنای سطح قدامی و خلفی قرنیه در دو محور فلت و استیپ (بر حسب دیوپتر)

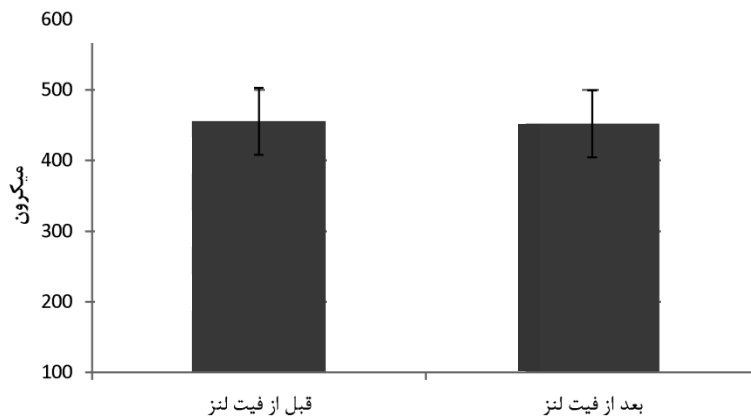
متغیر	قبل از فیت لنز RGP	سه ماه پس از استفاده از RGP
انحنای فلت ترین محور سطح قدامی قرنیه	۴۶/۶۵±۴/۵۳	۴۶/۲۲±۴/۰۶
انحنای استیپ ترین محور سطح قدامی قرنیه	۵۰/۰۴±۴/۵۸	۴۸/۵۰±۹/۴۳
انحنای فلت ترین محور سطح خلفی قرنیه	-۶/۸۰±۰/۸۷	-۶/۷۰±۰/۸۵
انحنای استیپ ترین محور سطح خلفی قرنیه	-۷/۵۸±۰/۸۹	-۷/۶±۰/۸۴

نداشت ($p=0/۳۳۱$)

مطالعه فلت‌شدگی قرنیه در محل تماس لنز با قرنیه بود (۱۸). این مطالعه دارای دوره زمانی پیگیری متفاوت و کوتاه مدت نسبت به مطالعات قبلی بیان شده و پژوهش ما است و از دو متد جهت فیت لنز نیز استفاده شده که می‌تواند سبب تفاوت نتایج گردد. در تحقیقات بیان شده برخلاف مطالعه ما بیشترین توجه به سطح قدامی قرنیه بوده و تغییرات سطح خلفی ارزیابی نشده است. در یک مطالعه ارتباط بین انحنای سطح قدامی و خلفی قرنیه در افراد نرمال و کراتوکونوس بررسی شد (۲۹). با افزایش شدت بیماری این ارتباط کاهش یافت (۲۹). این نتیجه نشان‌دهنده امکان تغییرات متفاوت در دو سطح قرنیه در اثر اعمال نیروی خارجی مانند لنز می‌تواند باشد. تعیین یک مکانیسم دقیق برای بیان تغییرات انحنای مشکل است زیرا انحنای تحت تاثیر تورم قرنیه و نیروی مستقیم مکانیکی ناشی از لنز است (۳۰). بنابراین بررسی تغییرات ضخامت قرنیه اهمیت می‌یابد. از سویی دیگر در بررسی تغییرات قرنیه توجه به لایه‌های مختلف قرنیه و تفاوت ویژگی‌های آنان نیز اهمیت می‌یابد. در یک مطالعه پژوهشی توسط Lian و همکاران بر تغییرات ضخامت لایه‌های قرنیه از جمله اپیتلیوم و بومن پس از ارتوکراتولوژی و استفاده از لنز سخت طی روند درمان بر روی ۲۰ بیمار به مدت ۳۰ روز انجام شد (۳۱). ضخامت مرکزی اپیتلیوم در هر دو محور نازک‌تر گردید (۳۱). ضخامت میدپرفرال اپیتلیوم در قسمت تمپورال و نازال ضخیم‌تر و در قسمت فوقانی در محور عمودی نازک‌تر شد (۳۱). ضخامت لایه بومن در طول مطالعه ثابت باقی ماند (۳۱). از نتیجه این مطالعه می‌توان به تغییرات متفاوت لایه‌های قرنیه از سطح قدامی به خلفی پی برد (۳۱). در نتیجه، تغییرات سطح قدامی و خلفی قرنیه

بحث و نتیجه گیری

این مطالعه نشان می‌دهد که در بیماران کراتوکونوسی، سه ماه پس از فیت لنز RGP، مقادیر انحنای در دو سطح قدامی و خلفی و در محورهای فلت و استیپ قرنیه تغییر معنی داری ندارد. جدول ۱ نشان دهنده مقادیر بیان شده است. در مقایسه مقادیر، می‌توان به فلت‌شدگی در محدوده غیرمعنی‌دار در انحنای سطح قدامی در دو محور و انحنای سطح خلفی در محور فلت اشاره کرد. در محور استیپ سطح خلفی میزان استیپ شدگی ناچیزی مشاهده می‌شود. در یک مطالعه توسط Sanaty تغییرات ۲ ساله استفاده از لنزهای RGP و نرم در بیماران کراتوکونوسی مورد مقایسه قرار گرفت. در گروه RGP استیپ‌شدگی محور عمودی مشاهده شد. اما آستیگماتیسم قرنیه‌ای تغییر معناداری را نشان نداد. پس نتیجه گیری کردند که لنز RGP به علت اکسیژن رسانی بالا و انعطاف پذیری بهتر نسبت به لنزهای سخت هم چون لنزهای PMMA سبب تغییرات محدودی در انحنای قرنیه می‌شود (۱۶). در یک مطالعه دیگر تغییرات معناداری در انحنای قرنیه پس از ۲۱ روز استفاده از لنز RGP مشاهده نشد (۲۰). نتایج این مطالعات هم سو با نتیجه حاصل از مطالعه ما می‌باشد. در پژوهشی بر ۳۱ بیمار مبتلا به کراتوکونوس پس از ۱۴ روز استفاده از لنز RGP تاثیر این لنز را بر سطح قرنیه و انحنای آن بررسی کردند (۱۸). این پژوهش از دو متد فیت سه نقطه تماس و تماس در برجسته ترین محل به صورت تصادفی برای بیماران استفاده کرد (۱۸). در نتیجه این تحقیق، فلت‌شدگی سطح قدامی قرنیه در متد دوم بیشتر مشاهده شد (۱۸). از دیگر نتایج این



شکل ۱: ضخامت مرکزی قرنیه قبل و سه ماه پس از استفاده از لنز RGP در بیماران کراتوکونوسی

افزایش ضخامت در قسمت پریفر می‌شوند (۳۵). در سال ۲۰۱۲ در استرالیا بر ۱۸ بیمار مطالعه‌ای با ۴ نوع لنز RGP، لنز PMMA و نرم انجام شد (۳۶). انحناهای سطح قدامی در استفاده از RGP فلت گردید اما در انحناهای سطح خلفی تغییر چندانی ملاحظه نشد و این مقدار کم نیز تمایل به استیپ شدن داشت (۳۶). ادم قرنیه در بیمارانی که از لنزهای RGP و نرم استفاده کردند زیاد نبود و در استفاده کنندگان RGP این میزان کم در پریفر بیشتر از مرکز گزارش شد و قرنیه در بخش‌های پریفر ضخیم‌تر گردید (۳۶). در اینجا متغیر حجم قرنیه جایگاه کاربردی می‌یابد. در مطالعه ما حجم قرنیه ۰/۲۷ میلی‌متر مکعب پس از سه ماه افزایش یافت و البته این افزایش در محدوده معنی‌داری نمی‌باشد ($p=0/۳۳۱$). افزایش حجم به سبب ارتباط مستقیم با ضخامت کلی قرنیه و با توجه به کاهش ضخامت مرکزی آن، می‌تواند نشان‌دهنده افزایش ضخامت قسمت‌های پریفرال قرنیه باشد. این متغیر همراه با ضخامت اطلاعات کاملی از تغییرات اولیه سطح، خصوصاً در شرایط اکتاتیک قرنیه می‌دهد (۳۷). در مطالعات متعدد حجم قرنیه به عنوان یک فاکتور مفید در غربالگری کراتوکونوس بیان شده است (۳۸،۳۷). نشان داده شده است که کاهش حجم قرنیه ناشی از دست رفتن و تخریب بافت قرنیه در جریان بیماری کراتوکونوس است (۳۷، ۲۵). براساس دانسته‌های ما، مطالعه‌ای در زمینه بررسی حجم قرنیه پس از استفاده از لنز RGP در دسترس نمی‌باشد. اخیراً یک مطالعه (۳۸) تاثیر لنز سافت بر شاخص‌های قرنیه از جمله حجم را بررسی کرده و افزایش مختصر و غیرمعنی‌دار حجم قرنیه و فلت‌شدگی قدامی و استیپ‌شدگی سطح خلفی را

با توجه به ویژگی‌های خود می‌توانند متفاوت باشند که این نتیجه در تفاوت تغییرات انحنا در دو سطح در مطالعه ما نیز قابل درک می‌باشد. در مطالعه ما میزان ضخامت مرکزی قرنیه نیز مانند متغیرهای انحنا تفاوت معنی‌داری پس از سه ماه نداشت. اما با توجه به شکل ۱ مشاهده می‌شود که ضخامت در محدوده غیرمعنی‌دار کاهش یافته و شاید در پیگیری‌های طولانی مدت تغییرات معنی‌دار شود. یک بررسی بر روی اثر لنز سخت و نرم بر تغییرات ضخامت مرکزی قرنیه نشان می‌دهد. پس از ۶-۱۲ ماه در ابتدا در بیماران لنز سخت، ادم و سپس کاهش ضخامت مشاهده شد (۳۲). در مقابل، در استفاده یک ماهه از لنز سخت تغییرات معناداری در ضخامت مشاهده نشد ولی در ۳ ماه و ۶ ماه پس از استفاده از لنز سخت کاهش ضخامت معنادار بود (۳۲). در مطالعه‌ای در سال ۲۰۰۱ تغییرات قرنیه پس از ۴ هفته استفاده از لنز RGP و نرم بررسی شد (۳۳). در این تحقیق کاهش ضخامت در لایه‌های سطحی قرنیه یعنی اپیتلیوم گزارش شد و علت را کاهش ادم و از دست رفتن بافت اپیتلیوم بیان کردند (۳۳). این مطالعات نتایجی همسو با مطالعه ما را بیان می‌کنند. در مقابل این مطالعات نیز برخی مطالعات (۳۴) به ادم ناشی از لنز و افزایش ضخامت مرکزی اشاره داشتند که البته در این مطالعات تفاوت‌هایی از نظر نوع فیت و طراحی لنز و هم چنین دوره‌های پیگیری مشاهده می‌شود. نکته بسیار مهم و قابل توجه طراحی لنز مورد استفاده می‌باشد. در مطالعه‌ای بیان شد، لنزهایی که دارای طراحی آسفریک، همانند لنز مورد استفاده در تحقیق ما، هستند و انحناهای ثانویه استیپ‌تری به نسبت انحناهای اولیه دارند سبب

می رسد ضخامت قسمت های محیطی افزایش یافته است. با توجه به اینکه ساختار بافتی سطح قدامی و خلفی قرنیه یکسان نیست، بنابراین ممکن است تغییرات در ضخامت قسمت های محیطی باعث تغییر ناهمگون انحناى قرنیه در سطح قدامی و خلفی شود. این تغییرات ضرورت پیگیری طولانی تر از سه ماه را در بیمارانی که از لنز RGP استفاده می کنند مطرح می نماید.

۸ ساعت پس از فیت لنز گزارش کرده است. به نظر می رسد که بسته به نوع لنز و ویژگی های اکسیژن رسانی و دیگر پارامترهای آن، نتایج متفاوتی حاصل می شود. در این پژوهش انحناى قدامی و خلفی، ضخامت و حجم قرنیه سه ماه بعد از استفاده از لنز علی رغم افزایش حجم و کاهش ضخامت تغییر معنی داری نداشتند که بیانگر عدم پیشرفت نسبی کراتوکونوس می باشد. بنابراین به نظر

منابع

- Efron N. contact lens-induced changes in corneal topography. *Optician* 1997; 214(5626): 14-22.
- Belin MW, Villavicencio OF, Ambrósio RR. Tomographic parameters for the detection of keratoconus: suggestions for screening and treatment parameters. *Eye Contact Lens* 2014; 40(6): 326-30.
- Ambrósio R, Klyce SD, Wilson SE. Corneal topographic and pachymetric screening of keratorefractive patients. *J Refract Surg* 2003; 19(1): 24-9.
- Maeda N, Klyce SD, Tano Y. Detection and classification of mild irregular astigmatism in patients with good visual acuity. *Surv Ophthalmol* 1998; 43(1): 53-8.
- Jonsson M, Behndig A. Pachymetric evaluation prior to laser in situ keratomileusis. *J Cataract Refract Surg* 2005; 31(4): 701-6.
- Flanagan GW, Binder PS. Precision of flap measurements for laser in situ keratomileusis in 4428 eyes. *J Refract Surg* 2003; 19(2): 113-23.
- Cerviño A, Gonzalez-Meijome JM, Ferrer-Blasco T, Garcia-Resua C, et al. Determination of corneal volume from anterior topography and topographic pachymetry: application to healthy and keratoconic eyes. *Ophthalmic Physiol Opt* 2009; 29(6): 652-60.
- Gomes JAP, Tan D, Rapuano CJ, Belin MW, et al. Global consensus on keratoconus and ectatic diseases. *Cornea* 2015; 34(4): 359-69.
- Dutta D, Rao HL, Addepalli UK, Vaddavalli PK. Corneal Thickness in Keratoconus. *Ophthalmology* 2013; 120(3): 457-63.
- Gromacki SJ, Barr JT. Central and peripheral corneal thickness in keratoconus and normal patient groups. *Optom Vis Sci* 1994; 71(7): 437-41.
- Romero-Jiménez M, Santodomingo-Rubido J, Wolffsohn JS. Keratoconus: a review. *Cont Lens Anterior Eye* 2010; 33(4): 157-66.
- Tang M, Shekhar R, Miranda D, Huang D. Characteristics of keratoconus and pellucid marginal degeneration in mean curvature maps. *Am J Ophthalmol* 2005; 140(6): 993-1001.
- Vazirani J, Basu S. Keratoconus: current perspectives. *Clin Ophthalmol* 2013; 7: 2019-30.
- Sweeney DF. Corneal exhaustion syndrome with long-term wear of contact lenses. *Optom Vis Sci* 1992; 69(8): 601-8.
- Phillips CI. Contact lenses and corneal deformation: cause, correlate or co- incidence? *Acta Ophthalmol* 1990; 68(6): 661-8.
- Sanaty M, Temel A. Corneal curvature changes in soft and rigid gas permeable contact lens wearers after two years of lens wear. *CLAO* 1996; 22(3): 186-8.
- Jinabhai A, Radhakrishnan H, O'Donnell C. Corneal changes after suspending contact lens wear in early pellucid marginal corneal degeneration and moderate keratoconus. *Eye Contact Lens* 2011; 37(2):99-105.

18. Romero-Jiménez M, Santodomingo-Rubido J, Flores-Rodríguez P, González-Méijome J-M. Short-term corneal changes with gas-permeable contact lens wear in keratoconus subjects: a comparison of two fitting approaches *J Optom* 2015; 8(1): 48-55.
19. Jinabhai A, O'Donnell C, Radhakrishnan H. Changes in refraction, ocular aberrations, and corneal structure after suspending rigid gas-permeable contact lens wear in keratoconus. *Cornea* 2012; 31(5):500-8.
20. Iskeleli G, Oral AY, Celikkol L. Changes in corneal radius and thickness in response to extended wear of rigid gas permeable contact lenses *CLAO* 1996; 22(2): 133-5.
21. Woods CA, Efron N. Regular replacement of extended wear rigid gas permeable contact lenses. *CLAO* 1996; 22(3): 172-8.
22. Mannion LS, Tromans C, O'Donnell C. Reduction in corneal volume with severity of keratoconus. *Curr Eye Res* 2011; 36(6): 522-7.
23. Lam AKC, Wong Y, Cheng S. Corneal volume measures for monitoring contact lens induced corneal swelling: a pilot study. *Clin Exp Optom* 2011; 94(1): 93-7.
24. Belin MW, Ambrósio R. Scheimpflug imaging for keratoconus and ectatic disease. *Indian J Ophthalmol* 2013; 61(8): 401-6.
25. Read SA, Collins MJ, Iskander DR, Davis BA. Corneal topography with Scheimpflug imaging and videokeratography: comparative study of normal eyes. *J Cataract Refract Surg* 2009; 35(6): 1072-81.
26. Sideroudi H, Labiris G, Giarmoulakis A, Bougatsou N, et al. Repeatability, reliability and reproducibility of posterior curvature and wavefront aberrations in keratoconic and cross-linked corneas. *Clin Exp Optom* 2013; 96(6): 547-56.
27. Bennett ES, Weissman BA. *Clinical Contact Lens Practice*. Philadelphia: Lippincott Williams & Wilkins; 2005.
28. Goggin M. Astigmatism Optics, Physiology and Management. In: Herranz RM, Zarzuelo GR, Herráez VJ, editors. *Contact Lens Correction of Regular and Irregular Astigmatism*. Croatia: Intechopen; 2012: 170-171.
29. Piñero DP, Alió JL, Alesón A, Escaf Vergara M, et al. Corneal volume, pachymetry, and correlation of anterior and posterior corneal shape in subclinical and different stages of clinical keratoconus. *J Cataract Refract Surg* 2010; 36(5): 814-25.
30. Choo JD, Caroline PJ, Harlin DD, Papas EB, et al. Morphologic changes in cat epithelium following continuous wear of orthokeratology lenses: a pilot study. *Cont Lens Anterior Eye* 2008; 31(1): 29-37.
31. Lian Y, Shen M, Jiang J, Mao X, et al. Vertical and Horizontal Thickness Profiles of the Corneal Epithelium and Bowman's Layer after Orthokeratology. *Invest Ophthalmol Vis Sci* 2012; 54(1): 691-6.
32. Hovding G. Variations in central corneal thickness during the first year of contact lens wear. *Acta Ophthalmol* 1982; 60(1): 57-69.
33. Ladage PM, Yamamoto K, Ren DH, Li L, Jester JV, et al. Effects of rigid and soft contact lens daily wear on corneal epithelium, tear lactate dehydrogenase, and bacterial binding to exfoliated epithelial cells. *Ophthalmology* 2001; 108(7): 1279-88.
34. Haque S, Fonn D, Simpson T, Jones L. Epithelial thickness changes from the induction of myopia with CRTH RGP contact lenses. *Invest Ophthalmol Vis Sci* 2008; 49(8): 3345-50.
35. Alharbi A, Swarbrick HA. The effects of overnight orthokeratology lens wear on corneal thickness. *Invest Ophthalmol Vis Sci* 2003; 44(6): 2518-23.
36. Tyagi G, Collins MJ, Read SA, Davis BA. Corneal changes following short-term rigid contact lens wear. *Cont Lens Anterior Eye* 2012; 35(3): 129-36.
37. Ambrósio R, Alonso RS, Luz A, Coca Velarde LG. Corneal-thickness spatial profile and corneal-volume distribution: tomographic indices to detect keratoconus. *J Cataract Refract Surg* 2006; 32(11): 1851-9.
38. Emre S, Doganay S, Yologlu S. Evaluation of anterior segment parameters in keratoconic eyes

measured with the Pentacam system. J Cataract Refract Surg 2007; 33(10): 1708-12.

39. Del Aguila-Carrasco AJ, Dominguez-Vicent A, Pérez-Vives C, Ferrer-Blasco T, et al. Assessment of modifications in thickness, curvatures, and volume upon the cornea caused by disposable soft contact lens wear. Eur J Ophthalmol 2015.