



بررسی اثر عصاره الکلی کورکومین (زردچوبه) بر ترمیم زخم‌های دیابتی موش صحرایی نر نژاد ویستار

هستی صالحی^۱، عبدالحسین شیروی^{۲*}

۱- کارشناسی ارشد زیست سلولی تکوینی، گروه زیست‌شناسی، دانشگاه آزاد اسلامی واحد دامغان، دامغان، ایران.

۲- دانشیار، گروه زیست‌شناسی، دانشگاه آزاد اسلامی واحد دامغان، دامغان، ایران.

تاریخ پذیرش: ۱۳۹۵/۰۷/۱۳

تاریخ دریافت: ۱۳۹۵/۰۳/۲۷

چکیده

زمینه و هدف

صدمه به اپیدرم موجب از هم گسیختگی ساختمان پوست و ایجاد زخم می‌شود که این موضوع در بیماران دیابتی به وفور مشاهده می‌شود. هدف از مطالعه حاضر بررسی اثر عصاره الکلی کورکومین بر ترمیم زخم‌های دیابتی موش صحرایی نر نژاد ویستار می‌باشد.

مواد و روش‌ها

در پژوهش حاضر ۴۸ سر موش نر نژاد ویستار به ۴ گروه ۸ تایی، کنترل (موش‌های سالم که همزمان با دیابتی شدن سایر گروه‌ها، بافر سیترات را بصورت درون صفاقی دریافت کردند)، شم (دیابتی با دوز ۵۵mg/kg استرپتوزوسین و بدون تیمار) تجربی یک (دیابتی و تیمار با اوسرین) و تجربی دو (دیابتی و تیمار با پماد عصاره الکلی کورکومین) تقسیم گردیدند. در گروه‌های مورد آزمایش، زخمی به مساحت ۳cm² در سمت چپ ستون فقرات ایجاد و روند ترمیم زخم در روزهای ۱۴ و ۲۱ پس از ایجاد زخم بصورت ماکروسکوپی بررسی شد.

یافته‌ها

زخم گروه‌های دیابتی شده با استرپتوزوسین در مقایسه با گروه سالم ترمیم دیرتری نشان داد و التیام زخم در گروه تجربی ۲ تیمار شده با عصاره کورکومین نسبت به گروه شاهد از سرعت بیشتری برخوردار بود.

نتیجه‌گیری

نتایج نشان داد که عصاره الکلی کورکومین موجب تسریع ترمیم زخم‌های پوستی نمونه‌های سالم و دیابتی می‌شود.

کلیدواژه‌ها

ترمیم زخم، کورکومین، موش صحرایی، دیابت

* نویسنده مسئول: دانشکده علوم پایه، دانشگاه آزاد اسلامی واحد دامغان.

پست الکترونیک: Shiravi738@yahoo.com



■ مقدمه

اساساً زخم، به عنوان یک ضایعه و شکست در سطح پوست، ناشی از صدمات فیزیکی یا حرارتی تعریف می‌گردد که نیاز به درمان پزشکی دارد. بهبود و ترمیم زخم در انسان و حیوانات تکامل یافته، با یک مکانیسم کاملاً پیچیده و پیشرفته، در نتیجه عبور از مراحل مختلفی از جمله التهاب، تکثیر، ترمیم و بازسازی صورت می‌پذیرد (۱). ابتدا شکاف ایجاد شده در محل زخم، به سرعت بسته شده، اپی‌تلیوم دوباره در سطح زخم ایجاد شده و ماتریکس جدید، به سرعت جایگزین پوست از دست رفته می‌گردد. با این وجود، اگر رویدادهای زمانبندی شده فوق، به هر دلیلی دچار اختلال گردد، روند ترمیم پوست دچار اشکال شده و سرعت بهبود زخم، تحت تأثیر قرار می‌گیرد. عوامل بسیار زیادی در سرعت و چگونگی روند ترمیم زخم مؤثرند که از این میان می‌توان به اندازه زخم، ذخیره خونی محل، وجود اجسام خارجی و میکروارگانیسم‌ها، سن، وضعیت سلامت و وضعیت تغذیه بیمار اشاره نمود.

افزایش مزمن قند خون باعث اختلال عملکرد لکوسیت‌ها می‌شود، که نقش کلیدی در ترمیم زخم دارند. به علاوه، کنترل نامناسب قند خون همراه با عوارض میکروواسکولر است و در صورت وجود این عارضه همراه با نفروپاتی، احتمال آمپوتاسیون به ۳ برابر می‌رسد (۲). بیش از ۶۰ درصد زخم‌های پای دیابتی نتیجه نوروپاتی زمینه‌ای هستند. هیپرگلیسمی سبب افزایش در عملکرد آنزیم‌های آلدوز ردکتاز و سوربیتول دهیدروژناز می‌شود که منجر به تبدیل داخل سلولی گلوکز به سوربیتول و فروکتوز خواهد شد. تجمع این محصولات کاهش سنتز میواینوزیتول که برای هدایت عصبی نورون طبیعی لازم را سبب می‌شود. به علاوه کاهش ذخایر نیکوتین امیدآدنین دی نوکلئوتیدفسفات، که برای سم‌زدایی استرس‌های اکسیداتیو و سنتز نیتریک اکسید ضروری است را به دنبال دارد. در نتیجه افزایش استرس‌های اکسیداتیو و انقباض عروقی و ایسکمی، آسیب و مرگ سلولی رخ خواهد داد. همچنین هیپرگلیسمی سبب گلیکوزیلاسیون پروتئین‌های سلول‌های عصبی و عملکرد و اختلال بیشتر عملکرد اعصاب C نامناسب پروتئین کیناز می‌گردد. امروزه محققان درصددند که با استفاده از آنتی‌اکسیدان‌های طبیعی تا حدودی از آسیب وارده به سلول‌ها در اثر استرس اکسیداتیو ایجاد شده ناشی از دیابت جلوگیری کنند (۳).

اصول پایه‌ای و استاندارد در درمان زخم پای دیابتی شامل اصلاح وضعیت تغذیه و کنترل قندخون، کنترل عفونت، حذف و یا برش یک بخش^۱، برقراری جریان خون شریانی کافی، پانسمان و حفظ رطوبت زخم و برداشت فشار از پای می‌باشند (۴).

کورکومین (زردچوبه یا زردچوبه) با نام علمی *Curcuma longa* نوعی گیاه وادویه‌ای است که از آن تهیه می‌شود. زردچوبه از رده زنجبیل‌وارها^۲ راسته زنجبیل‌ها^۳ تیره زنجبیلیان^۴ جنس زردچوبه‌ای‌ها^۵ می‌باشد. پودر زردچوبه به رنگ زرد تیره است که یکی از پرکاربردترین ادویه‌جات به شمار می‌رود. رویشگاه اصلی این گیاه هند است و قسمت اصلی ادویه معروف کاری را که در بسیاری از غذاهای هندی بکار می‌رود، تشکیل می‌دهد. کارآزمایی‌های بالینی زیادی در ارتباط با فواید مصرف روزمره زردچوبه گزارش شده است. گفته شده که زردچوبه می‌تواند شدت علائم بیماری آلزایمر را کاهش دهد. همچنین ماده مؤثر زردچوبه یعنی *Curcumin* اثرات ضد التهابی و ضد درد شبیه داروهای مسکن معمولی را داراست. اثر ضد التهابی کورکومین با اثر ضد التهابی داروهای استروئیدی و غیر استروئیدی با فنیل بوتازون قابل مقایسه است. این دارو با مهار سنتز پروستاگلاندین‌های التهابی، اثر ضد التهاب خود را آشکار می‌سازد. در عصاره این گیاه ترکیباتی از قبیل فلاونوئید، ترپنوئید، ساپونین، آکالوئید، تانن، پلی‌ساکارید و منوساکاریدهایی نظیر آرابینوز، مانوز و مشتقات گولوکورونیک اسید نیز شناسایی شده است (۵). از عصاره ساقه گیاه چرخه ترکیبات فلاونوئیدی تخلیص شده است. با توجه به اینکه فلاونوئیدها به عنوان آنتی‌اکسیدان، قادر به کاهش سطح رادیکال‌های آزاد سلولی هستند، می‌توان از آنها در کاهش اثرات مخرب دیابت و افزایش فعالیت سلول‌های بتای پانکراس استفاده نمود.

با توجه به خواص آنتی‌اکسیدانی زردچوبه در این مطالعه برآنیم که با توجه به خواص کورکومین راهی برای پیشبرد و التیام زخم‌های دیابتی بیابیم.

^۱ Debridement

^۲ Zingiberidae

^۳ Zingiberales

^۴ Zingiberaceae

^۵ Curcuma

■ مواد و روش‌ها

در این مطالعه ۴۸ سر موش صحرایی نر از نژاد ویستار، با محدوده وزنی ۲۰۰-۱۸۰g، انتخاب و به ۴ گروه ۱۲ تایی تقسیم گردیدند. حیوانات در شرایط کنترل شده (به منظور تطابق با محیط آزمایشگاه) از نظر نور (۱۲ ساعت روشنایی و ۱۲ ساعت تاریکی) و دمای محیط ۲۲-۲۰°C و رطوبت نسبی ۶۰-۴۰ درصد در اتاق حیوانات دانشگاه آزاد اسلامی واحد دامغان نگهداری شدند و هیچ گونه محدودیتی از نظر مصرف آب و غذا نداشتند. قفس‌های نگهداری حیوانات هفته‌ای ۵ بار ضد عفونی شده و با خرده‌های چوب تعویض گردید. شرایط نگهداری و کلیه مراحل آزمایش بر اساس قوانین و اصول اخلاقی ثبت شده در دانشگاه تهران انجام شد.

تقسیم‌بندی حیوانات به ترتیب زیر انجام گرفت:

گروه‌های کنترل (سالم و فاقد تیمار) که همزمان با دیابتی شدن گروه‌ها بفر سیترات بصورت درون صفاقی دریافت کردند، گروه شم (دیابتی، فاقد تیمار) که با تزریق درون صفاقی استرپتوزوتوسین ۵۵mg/kg دیابتی شدند و سنجش قند خون برای القای دیابت، ۷۲ ساعت بعد از تزریق^۱ و با استفاده از خون سیاهرگ دمی، به کمک دستگاه کلوگوکارد صفر و یک انجام شد و موش‌های با قند خون بالاتر از ۲۵۰mg/dl دیابتی در نظر گرفته شدند. گروه تجربی ۱ (دیابتی و تیمار با اوسرین) و گروه تجربی ۲ (دیابتی و تیمار با پماد عصاره الکلی کورکومین).

استرپتوزوتوسین معمولاً در پژوهش‌های آزمایشگاهی جهت القاء دیابت تجربی استفاده می‌شود. این ترکیب منجر به افزایش کلسیم آزاد سیتوزول سلول‌های بتای پانکراس شده و احتمال می‌رود نقش دیابت‌زایی آن با میزان کلسیم داخل سیتوزول ارتباط داشته باشد (۶).

رادیکال‌های آزاد اکسیژن باعث فراگمانتاسیون DNA گردید و با وارد شدن آسیب به DNA و تجزیه آنزیم پلی‌آدنوزین دی فسفات ریبوز پلیمراز^۱ شدن به دو جزء ۸۹ و ۲۴ کیلودالتون، سلول نمی‌تواند وارد مسیر ترمیم DNA شده و بنابراین وارد مسیر آپوپتوز می‌شود. از طرف دیگر، افزایش میزان کلسیم سیتوزول می‌تواند با تأثیر بر پتانسیل نفوذپذیری غشاء میتوکندری‌ها و خروج سیتوکروم C منجر به القاء آپوپتوز و تخریب سلول‌های

بتای پانکراس در نتیجه کاهش شدید ترشح انسولین و در نهایت افزایش قند خون شود (۶).

نحوه تهیه پماد عصاره الکلی کورکومین

به منظور تهیه پماد ۱۰۰۰ml الکل مطلق را با ۳۰۰g زردچوبه حل کرده و ۷۲ ساعت در بن ماری نگه داشته شد و بعد از آن با دستگاه عصاره‌گیری (سوکسله) عصاره کورکومین جدا گشته و با اوسرین مخلوط گردید.

نحوه تیمار

موش‌ها در گروه شاهد (دیابتی) تحت هیچ تیماری قرار نگرفتند. گروه‌های تجربی اول بعد از ایجاد زخم ۲ بار در روز با پماد اوسرین به میزان ۲g-۱/۵ بصورت موضعی تیمار شدند و گروه تجربی دوم ۲ بار در روز با پماد عصاره الکلی کورکومین + اوسرین به میزان ۲g-۱/۵ بصورت موضعی تیمار شدند (نسبت پماد عصاره به اوسرین ۱ به ۳).

نحوه ایجاد زخم

ابتدا با تزریق داخل صفاقی کتامین (K113) و زایلین (X1251) موش‌ها را بیهوش کرده سپس موهای سمت چپ ستون فقرات را تراشیده و نواحی مورد نظر توسط محلول بتادین ۱۰ درصد ضد عفونی شد. سپس با کمک خط‌کش شابلون، زخمی به مساحت ۳cm² با استفاده از اسکالپل و تیغ جراحی ایجاد شد.

روش اندازه‌گیری سطح زخم

بهبود زخم با اندازه‌گیری سطح زخم، درصد بهبودی و مدت لازم برای بسته شدن کامل زخم ارزیابی شد. سطح زخم در روزهای ۰، ۳/۵، ۷، ۱۴ و ۲۱ بعد از عمل با واحد میلیمتر مربع و بوسیله کولیس اندازه‌گیری گردید. سپس اعداد بدست آمده از سطح زخم، در فرمول درصد بهبودی به شرح زیر قرار داده شدند: (X روز اندازه‌گیری سطح زخم)

^۱ Sterptozotosin (S0130): STZ

مقایسه شدند. نتایج آزمایش‌ها بصورت Mean±SD گزارش شد. نهایتاً هیستوگرام‌های مربوطه با استفاده از نرم‌افزار Excel رسم گردید.

$$\text{درصد سطح زخم در روز } x = \frac{100 \times \text{سطح زخم در روز } x}{\text{سطح زخم در روز صفر}}$$

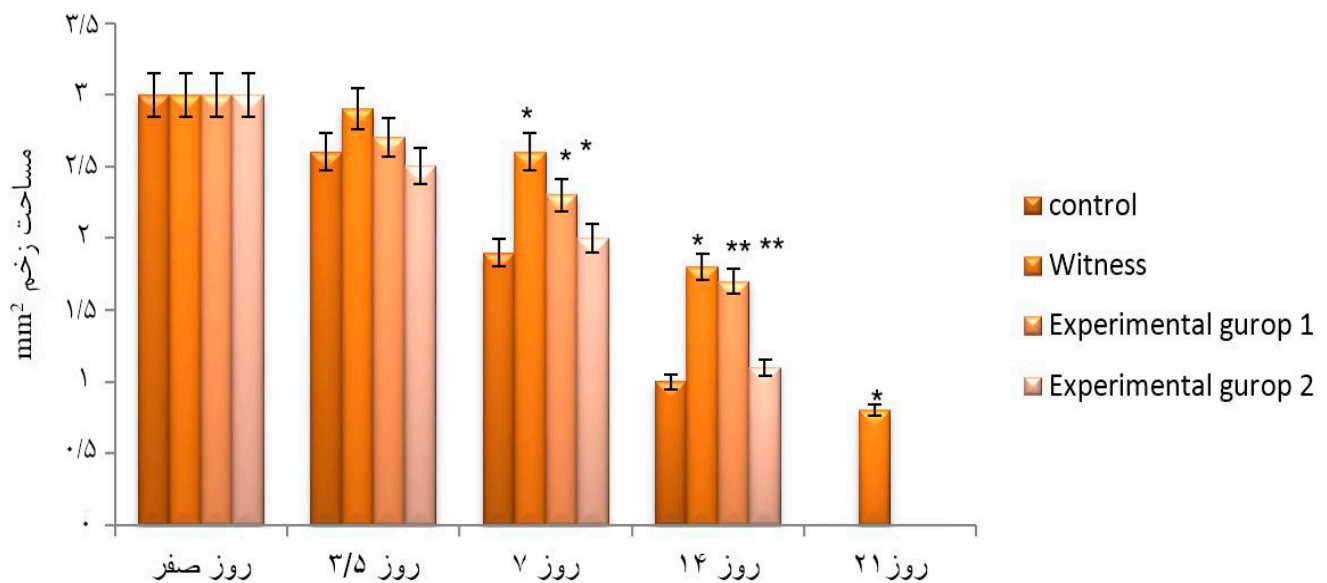
$$\text{درصد سطح زخم در روز } x = 100 - x = \text{درصد بهبودی در روز } x$$

یافته‌ها

مقایسه مساحت زخم در گروه‌های مورد آزمایش نشان داد که مصرف دراز مدت عصاره الکلی کورکومین در روند التیام زخم‌های پوستی ایجاد شده در گروه‌های تجربی، میزان مساحت زخم و درصد سطح زخم کاهش معنی‌داری نسبت به گروه‌های کنترل دارد (نمودارهای شماره ۱ و ۲).

آنالیز آماری

برای بررسی روند ترمیم زخم‌ها در روزهای تعیین شده طول و عرض زخم‌ها اندازه‌گیری شد. مساحت و درصد بهبودی زخم گروه‌های مختلف طی درمان بر اساس آزمون One way anova و آزمون تکمیلی Tukey تحت نرم‌افزار آماری SPSS با یکدیگر

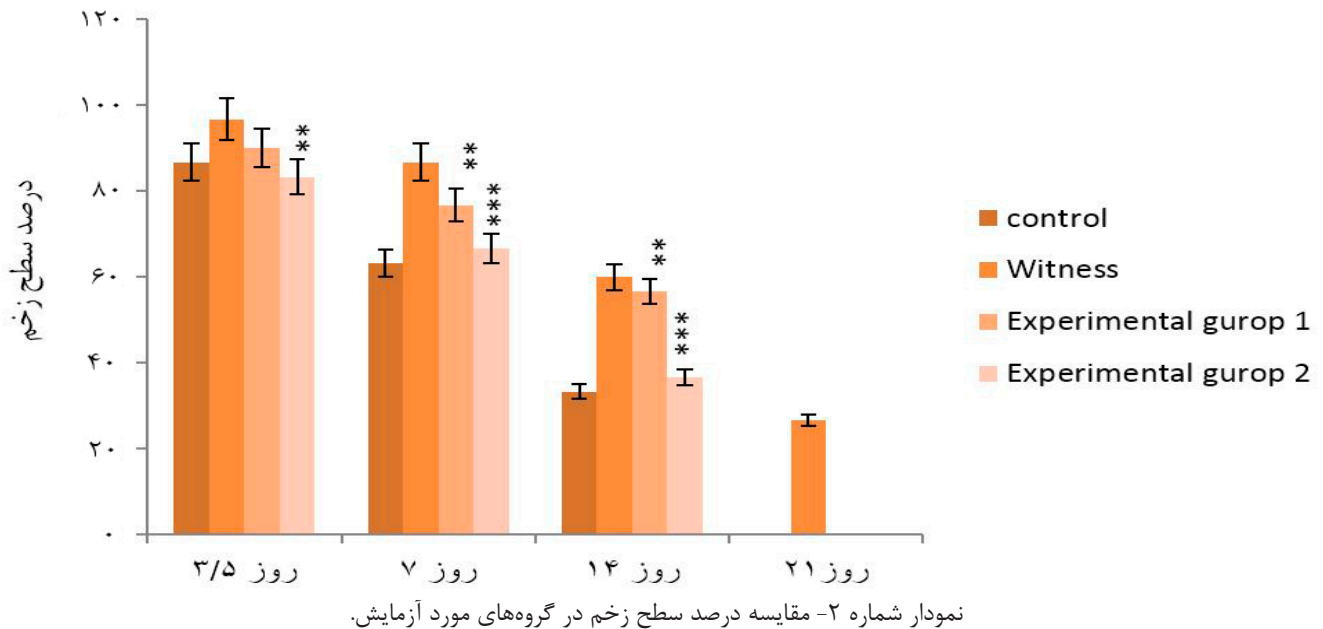


نمودار شماره ۱- مقایسه مساحت زخم در گروه‌های مورد آزمایش که کاهش معنی‌داری را در گروه تجربی ۱ نسبت به گروه کنترل و همچنین گروه تجربی ۲ نسبت به گروه شش نشان می‌دهد. مقادیر آماری معنی‌دار در سطوح * $P < 0.05$ و ** $P < 0.01$ و *** $P \leq 0.001$ می‌باشند.

جدول شماره ۱- مساحت زخم

روز	کنترل	شاهد	تجربی ۱	تجربی ۲
روز صفر	۳	۳	۳	۳
روز ۳/۵	۲/۶	۲/۹	۲/۷	۲/۵
روز ۷	۱/۹	*۲/۶	*۲/۳	*۲
روز ۱۴	۱	*۱/۸	**۱/۷	***۱/۱
روز ۲۱	۰	۰/۸	۰	۰

مقادیر آماری معنی‌دار در سطوح * $P < 0.05$ و ** $P < 0.01$ و *** $P \leq 0.001$ می‌باشند.

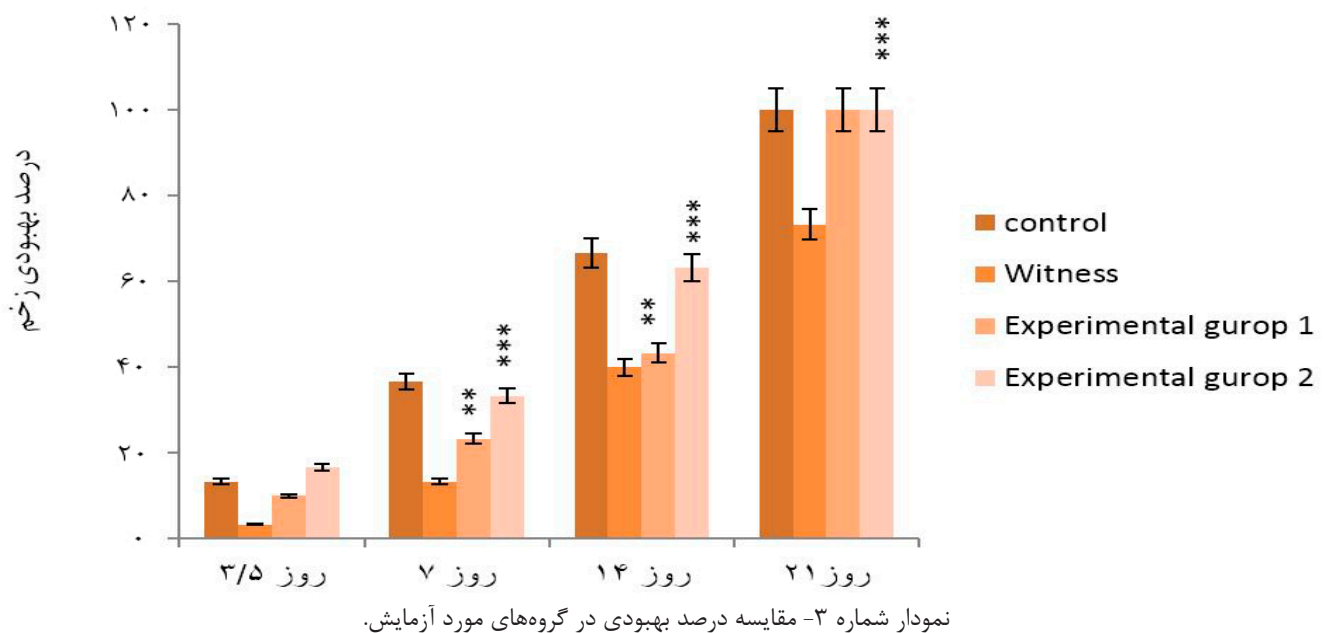


همچنین مصرف دراز مدت عصاره الکلی کورکومین بصورت پماد برای التیام زخم‌های پوستی ایجاد شده در گروه‌های تجربی، در میزان درصد بهبودی، افزایش را نشان داد (نمودار و جدول شماره ۳).

جدول شماره ۲- درصد سطح زخم

روز	کنترل	شاهد	تجربی ۱	تجربی ۲
روز ۳/۵	۸۶/۶۶	۹۶/۶۶	۹۰	۸۳/۳۳
روز ۷	۶۳/۳۳	۸۶/۶۶	۷۶/۶۶**	۶۶/۶۶***
روز ۱۴	۳۳/۳۳	۶۰	۵۶/۶۶**	۳۶/۶۶***
روز ۲۱	۰	۲۶/۶۶	۰	۰

مقادیر آماری معنی‌دار در سطوح * $P < 0.05$ و ** $P < 0.01$ و *** $P < 0.001$ می‌باشند.



جدول شماره ۳- درصد بهبودی زخم

تجربی ۲	تجربی ۱	شاهد	کنترل	
۱۶/۶۷	۱۰	۳/۳۴	۱۳/۳۴	روز ۳/۵
***۳۳/۳۴	***۲۳/۳۴	۱۳/۳۴	۲۶/۶۷	روز ۷
***۶۴/۳۴	***۴۳/۳۴	۴۰	۶۶/۶۷	روز ۱۴
***۱۰۰	***۱۰۰	۷۳/۳۴	۱۰۰	روز ۲۱

مقادیر آماری معنی‌دار در سطوح * $P < 0.05$ و ** $P \leq 0.01$ و *** $P \leq 0.001$ می‌باشند.

بحث

با عصاره الکلی کورکومین، باعث تسریع در بهبودی زخم می‌شود، بطوریکه سطح زخم در گروه دیابتی بیشتر از گروه دیابتی تحت درمان عصاره در روز ۱۴ است.

همچنین درصد بهبودی زخم در گروه دیابتی تحت درمان با عصاره در همین روز نیز افزایش معنی‌دار نسبت به دیابتی‌ها داشت.

کورکومین با وجود تانن و خاصیت ضد التهابی و افزایش بقای منوسیت (منوسبت نقش محوری بر ضد عوامل پاتوژن مهاجم و از بین بردن یاخته‌های عفونی داشته و لذا نقش در بهبود زخم و ترمیم آن دارند)، تولید کلاژن، کنترل مرحله التهابی زخم، کاهش پروستاگلاندین E2، افزایش سیالیت غشای سلولی، کاهش ویسکوزیته خون و مهار تجمع پلاکتی، سبب ترمیم زخم‌های دیابتی گردیده است (۱۰).

Choudhary و همکاران التیام زخم را تحت تأثیر عصاره اتانولی میوه گیاه هلیله بررسی و نشان دادند که تانین‌ها، یکی از مهم‌ترین ترکیبات این گیاه است که اساساً مسئول جمع‌شدگی زخم، افزایش میزان اپی‌تلیزاسیون، تشکیل مجاری مویرگی و افزایش فیبروبلاست‌ها می‌باشند (۱۱). با توجه به اینکه گیاه زردچوبه نیز حاوی تانین می‌باشد، احتمالاً وجود این ترکیب به علت خاصیت انقباض‌دهندگی و ضد میکروبی، مسئول التیام زخم می‌باشد. گرچه در عصاره کامل حاصل از یک گیاه ممکن است اثرات تجمعی ترکیبات مختلف در مقایسه با تأثیر منفرد هر ترکیب، نتایج متفاوتی به دنبال داشته باشد لذا به نظر می‌رسد یافته‌های پژوهش حاضر شاید هم‌راستا با مکانیزم‌های مشروحه از تانین‌ها، فلاونوئیدها و تری‌ترپنوئیدها در تحقیقات دیگر باشد.

Tam و همکاران در پژوهش خود مبنی بر ترمیم زخم‌های دیابتی،

از آنجا که یکی از مشکلات بیماران دیابتی، بهبود غیر طبیعی و یا با تأخیر طولانی زخم حتی در شرایط مناسب است و با توجه به اینکه، این نارسایی دارای علل گوناگونی از قبیل التهاب مزمن، کاهش جریان خون و هیپوگلیسمی ناشی از آن می‌باشد، وجود ترکیبی با خاصیت کلاژن‌سازی برای ترمیم زخم حائز اهمیت خواهد بود (۷). در بررسی‌های ماکروسکوپی، مشاهده شد که در طول دوره مطالعه، مراحل مختلف مؤثر بر روند ترمیم که منجر به بسته شدن زخم می‌شود، تحت تأثیر عصاره کورکومین، در گروه‌های دیابتی تیمار شده مشابه با گروه کنترل سالم پیش می‌رود، در حالیکه در گروه کنترل دیابتی، همه وقایع فوق نسبت به دو گروه دیگر با تأخیر زمانی پیش می‌رود. این گیاه، به دلیل تنوع ترکیبات شناخته شده و ناشناخته خود، احتمالاً دارای تنوعی از تأثیر ترکیبات متعدد است که احتمالاً با اثرات تجمعی خود در ترمیم زخم همکاری می‌کنند (۸). پژوهش حاضر بیانگر این است که در نمونه‌های حیوانی دیابتی، ترمیم زخم به تأخیر می‌افتد، بطوریکه هم مساحت زخم در نمونه‌های دیابتی بیشتر از نمونه‌های سالم بود و هم درصد بهبودی در آنها کمتر از گروه سالم گزارش شد. علاوه بر این مدت زمان لازم برای بهبودی کامل زخم در موش‌های دیابتی تقریباً ۷-۱۰ روز طولانی‌تر از گروه سالم است (۹).

نتایج مطالعه حاضر هماهنگ با نارسایی مشاهده شده در بهبودی زخم در نمونه‌های هیپوگلیسمیک است که در مطالعات قبلی گزارش شده است. علت این اختلاف احتمالاً طولانی شدن مرحله التهابی زخم و تأثیر در گرانولیزاسیون و یا اختلال در رسوب کلاژن در موضع زخم یا کاهش خون‌رسانی به موضع زخم است.

یافته دیگر این پژوهش حاکی از این است که درمان زخم دیابتی



و نفوذ ترکیبات ضروری در فرایند ترمیم به محل زخم می‌شوند و روند ترمیم را تسریع می‌بخشند، در پژوهش حاضر نیز اثر مثبت گیاه بر رگزایی، احتمالاً از جمله دلایل التیام بخشی در گروه‌های دیابتی بوده است.

■ نتیجه‌گیری

با توجه به خواص ذکر شده و نتایج بدست آمده از این مطالعه، گیاه کورکومین می‌تواند طول مدت بهبود زخم در رت‌های دیابتی را بطور قابل توجهی کاهش دهد و به نظر می‌رسد، حداقل قسمتی از اثرات التیام‌بخشی گیاه فوق، احتمالاً به دلیل اثرات آنتی‌التهابی و تکثیر سلولی است که در فرایندهای متعدد ترمیم، نقش تسریعی داشته است. بنابراین استفاده از گیاه کورکومین در درمان زخم، احتمالاً باعث بهبود پیامد، صرف هزینه کمتر و کاهش استفاده از آنتی‌بیوتیک‌ها و مقاومت به آنها، در افراد دیابتی می‌شود.

■ تشکر و قدردانی

مطالعه حاضر بر گرفته از پایان‌نامه کارشناسی ارشد به شماره ۱۰۱۷۹۲۱۰۵۱۷۲۳۰۵۱۷۹۲۱۰۵ دانشگاه آزاد اسلامی واحد دامغان بوده است، لذا بدینوسیله از زحمات کلیه اعضای گروه که اینجانب را در انجام این پروژه یاری رسانده‌اند سپاسگزارم.

نشان دادند که در نمونه کنترل دیابتی، روند بهبودی با تأخیر انجام شد و پاسخ التهابی طولانی‌تر بود (۱۲).

Dweck در مطالعه خود مبنی بر اثر داروهای گیاهی بر پوست نشان داد که گیاهانی با خصوصیات ضد التهابی، دارای سطح بالایی از فلاونوئیدها هستند (۱۳).

Ruiz و همکاران نشان دادند، Quercetin که یک نوع فلاونوئید است، باعث مهار بیان سیتوکین‌های التهابی شده و التهاب را تضعیف می‌کند. لذا در این راستا به نظر می‌رسد در تحقیق حاضر، به دلیل وجود فلاونوئیدها در گیاه کورکومین، احتمالاً با اثرات ضد التهابی که از طریق مهار میانجی‌های مربوطه است، با کاهش دوره التهاب، تسریع التیام زخم‌های دیابتی در گروه تیمار مشاهده شده است (۶).

بخش مهمی از ترمیم زخم، مدیون رگزایی مجدد است. رگزایی برای تغذیه زخم و تأمین اکسیژن ضروری است. تشکیل عروق خونی در گروه تیمار و کنترل سالم تا روز هشتم، روند افزایشی داشته و بعد از آن به تدریج سیر نزولی پیدا می‌کند.

در پژوهش حاضر نیز زخم‌های گروه کنترل دیابتی، کمترین میزان رگزایی را داشته که این اختلال بعد از درمان با عصاره الکلی کورکومین احتمالاً بهبود یافته است. با توجه به اینکه تشکیل عروق جدید از مویرگ‌هایی که قبلاً وجود دارند، باعث افزایش تغذیه بافت

■ References

1. Tehranipour M, Behnam Rassouli M, Rahimi A. Maternal Diabetes proliferate the choroid plexus and enlarge the lateral ventricle in brain of new born rats. [2008]; Available from: <http://www.endocrine-abstracts.org/ea/0041/default.htm>.
2. Ekmektzoglou KA, Zografos GC. A concomitant review of the effects of diabetes mellitus and hypothyroidism in wound healing. World J Gastroentero. 2006;12(17):2721-9.
3. Latiff AA, Teoh SL, Das S. Wound healing in diabetes mellitus: Traditional Treatment Modalities. Clin Ter. 2010;161(4):359-64.
4. Suba V, Murugesan T, Rao RB, Ghosh L, Pal M, Mandal SC, et al. Anti-diabetic potential of Barleria lupulina extract in rats. Fitoterapia. 2004;75(1):202-5.
5. Kumar B, Vijayakumar M, Govindarajan R, Pushpan-gadan P. Ethnopharmacological approaches to wound healing--exploring medicinal plants of India. J Ethnopharmacol. 2007;114(2):103-13.
6. Ruiz PA, Braune A, Holzwimmer G, Quintanilla-Fend L, Haller D. Quercetin inhibits TNF-induced NF-kappaB transcription factor recruitment to proinflammatory gene promoters in murine intestinal epithelial cells. J Nutr. 2007;137(5):1208-15.



7. Saad B, Azaizeh H, Said O. Tradition and perspectives of Arab herbal medicine. A review. *Evid Based Complement Alternat Med.* 2005;2(4):475-9.
8. Kramer SN. First pharmacopeia in man's recorded history. *Am J Pharm Sci Support Public Health.* 1954;126(3):76-84.
9. Al-Qura'n S. Taxonomical and pharmacological survey of therapeutic plants in Jordan. *J Nat Prod.* 2008;1:10-26.
10. Jarald E, Balakrishnan Joshi S, Chandra Jain D. Diabetes and Herbal Medicines. *Iran J Pharmacol Ther.* 2008;7(1):97-106.
11. Choudhary GP. Wound healing activity of etanol extract of *Terminalia bellirica* Roxb. Fruits. *Nat prod radiance.* 2008;7(1):19-21.
12. Tam JC, Lau KM, Liu CL, To MH, Kwok HF, Lai KK, et al. The in vivo and in vitro diabetic wound healing effects of a 2-herb formula and its mechanisms of action. *J Ethnopharmacol.* 2011;134(3):831-8.
13. Dweck AC. Herbal medicine for the skin. Their chemistry and effects on skin and mucous membranes. *Personal Care Magazine,* 2002;3(2):19-21.



Effect of Alcohol Extract of Curcumin on Wound Healing in Streptozotocin-Induced Diabetic Rat

Hasti Salehi¹, Abdolhosein Shirevi^{2*}

1- MSc of Developmental Cell Biology, Department of Biology, Islamic Azad University Damghan Branch, Damghan, Iran.

2- Associate Professor, Department of Biology, Islamic Azad University Damghan Branch, Damghan, Iran.

Received Date: 2016/06/16

Accepted Date: 2016/10/04

Abstract

Introduction and Aims

In the event of damage to the skin, the epidermis of which goes to the disintegration of the body, is a wound that is common in diabetics. The purpose of this study was to evaluate effect of alcohol extract of curcumin on wound healing in diabetic male rats.

Materials and Methods

In this study, 48 male wistar rats were divided into 4 groups of 8 (control (healthy diabetes along with other groups, intra-peritoneally as a citrate buffer), Sham (diabetic dose 55mg/kg Streptozotocine and without treatment) experimental 1 (treatment of diabetic eucerin), experimental 2 (treatment of diabetic and alcoholic extract of curcumin ointment). In an area of 3cm² dairy tested wounded on the left side of the spine created. The process of healing 14 and 21 days after wounding were examined macroscopically.

Results

The later wound healing was reported in streptozocin diabetic compared to the control group and wound healing in experimental groups treated with alcohol extract of curcumin was faster than control.

Conclusion

The alcohol extract of curcumin skin accelerate wound healing in normal and diabetic samples.

Keywords

wound healing, curcumin, rats, diabetes

* **Corresponding author:** Islamic Azad University Damghan Branch, Department of Biology.

Email: Shiravi738@yahoo.com