

تغییرات بافت و آنزیم‌های کبدی نوزادان موش صحرایی نر متولد شده از مادران تحت تیمار با هالوپریدول

نجمه غفوری^۱، بهدخت جمشیدنژاد^۱، دکتر مهرداد شریعتی^{۲*}

۱- کارشناس ارشد زیست شناسی سلولی تکوینی، گروه بیولوژی، واحد کازرون، دانشگاه آزاد اسلامی، کازرون، ایران.

۲- دانشیار، گروه بیولوژی، واحد کازرون، دانشگاه آزاد اسلامی، کازرون، ایران.

چکیده

زمینه و هدف: کبد اندامی مهم با عملکرد ویژه در ارتباط با متابولیسم داروها است. هالوپریدول دارویی برای درمان اسکیزوفرنی، شیدایی در اختلالات دو قطبی و سرگیجه است. این مطالعه به منظور تعیین تغییرات بافت و آنزیم‌های کبدی نوزادان موش صحرایی نر متولد شده از مادران تحت تیمار با هالوپریدول انجام شد.

روش بررسی: در این مطالعه تجربی ۲۵ سر نوزاد موش صحرایی نر از نژاد ویستار به ۵ گروه ۵ تایی تقسیم شدند. گروه‌ها شامل کنترل، شم و سه گروه تجربی اول، دوم و سوم بود که مادران موش‌ها به ترتیب مقادیر ۱۲/۵، ۲۵ و ۵۰ داروی هالوپریدول را طی دوران بارداری به صورت گاوآز ۲۱ روزه دریافت کردند. در پایان دوره بارداری و دوره ۲۲ روزه نوزادی تمام نوزادان وزن شدند. میزان آنزیم‌های آلانین آمینوترانسفراز (ALT)، آلکالین فسفاتاز (ALP) و آسپارات ترانس آمیناز (AST)، آلبومین و پروتئین تام به وسیله اتوانالیزور و بافت کبد نوزادان با رنگ‌آمیزی هماتوکسیلین-اتوزین ارزیابی شد.

یافته‌ها: میانگین غلظت آلبومین و پروتئین تام در گروه‌های تجربی دوم و سوم نسبت به گروه کنترل کاهش آماری معنی‌دار و میانگین غلظت AST در گروه‌های تجربی دوم و سوم در مقایسه با گروه کنترل افزایش آماری معنی‌داری نشان داد ($P < 0/05$). میانگین غلظت ALT و ALP در تمام گروه‌های تجربی در مقایسه با گروه کنترل افزایش آماری معنی‌داری یافت ($P < 0/05$). میانگین شاخص کبد در تمام گروه‌های تجربی در مقایسه با گروه کنترل تغییر آماری معنی‌داری نشان نداد. در نمونه‌های بافتی گروه‌های تجربی، نکروز بیشتر با افزایش دوز دارو مشاهده شد.

نتیجه‌گیری: داروی هالوپریدول باعث افزایش آنزیم‌های کبدی و نکروز کبدی می‌گردد و میزان نکروز بافت کبد متناسب با دوز دارو افزایش می‌یابد.

کلید واژه‌ها: کبد، هالوپریدول، آنزیم‌های کبدی، نکروز کبدی، موش صحرایی

* نویسنده مسؤول: دکتر مهرداد شریعتی، پست الکترونیکی mehrdadshariati@hotmail.com

نشانی: کازرون، کیلومتر ۵ جاده کازرون به شیراز، دانشگاه آزاد اسلامی واحد کازرون، گروه بیولوژی، تلفن ۴۲۲۳۹۹۳۳-۰۷۱، شماره ۴۲۲۳۰۵۰۸

وصول مقاله: ۱۳۹۵/۹/۱۷، اصلاح نهایی: ۱۳۹۶/۲/۱۱، پذیرش مقاله: ۱۳۹۶/۳/۱۶

مقدمه

سفتی عضلات صورت و دست و پا است. اشکال دارویی به صورت قرص، کپسول، محلول یا مایع و آمپول در بازار موجود است (۵). به طور کلی عوارض جانبی ایجاد شده بر روی اعصاب مرکزی به صورت نشانه‌های اکستراپیرامیدال شدید، پارکینسون کاذب، دیس‌تونی، دیسکینزی دیررس، رخوت، خواب‌آلودگی، بی‌خوابی، بی‌ثباتی خلقی، سندرم نورولپتیک بدخیم، سرگیجه و سردرد بروز می‌کند. در سیستم قلبی - عروقی این عوارض به صورت تاکی‌کاردی، تغییرات EKG، هیپرتانسیون، هیپوتانسیون، کاهش فشارخون ارتواستاتیک، افزایش فشارخون، ایست قلبی، تغییر در نوار قلبی و بالابردن نبض ظاهر می‌شود. عوارض جانبی در سیستم

داروی هالوپریدول یک داروی شیمیایی است که مصرف گسترده‌ای در درمان اسکیزوفرنی، اختلالات دو قطبی و افسردگی دارد (۲۱). همچنین داروهای ضدافسردگی از جمله هالوپریدول در بهبود بنیایی بیمارانی با retinis pigmentosa مفید است (۳). هر دارویی در کنار اثرات مفید دارای اثرات ناخواسته است. اگرچه تمام این اثرات ناخواسته در یک فرد بروز نمی‌کند؛ اما بیمار بایستی در صورت بروز هر مشکلی به پزشک مراجعه نماید. البته عوارض داروها به مراتب کمتر از عوارض عدم مصرف آنها است (۴). عوارض جانبی این دارو شامل حرکات ناهنجار غیرارادی،

شبانه روز ثابت و طی دوره نوری ۱۲ ساعت تاریکی و ۱۲ ساعت روشنایی قرار داشتند. تابش نور به طور غیرمستقیم و یکنواخت از پنجره‌های آزمایشگاه صورت می‌گرفت. آب لوله کشی و غذای مخصوص موش در تمام طول آزمایش بدون هیچ محدودیتی در اختیار آنها قرار داشت. قفس‌های نگهداری حیوانات از جنس پلی‌کربنات در ابعاد ۱۵×۲۵×۴۰ سانتی‌متری با سقفی مشبک از جنس استیل بود. تعداد قفس‌ها ۵ عدد و در هر کدام از قفس‌ها ۵ سر نوزاد موش نر نگهداری شد. کف قفس‌ها توسط تراشه‌های چوب مفروش شده بود و خاک اره‌های موجود در کف قفس هر دروزر تعویض شدند. تعویض هوای داخل آزمایشگاه توسط دستگاه تهویه انجام گردید.

نوزادان نر موش‌های صحرایی در ۵ گروه ۵ تایی به شرح زیر تقسیم شدند (۱۴ و ۱۵) و هر کدام در قفس‌های جداگانه و در یک شرایط نگهداری شدند.

گروه کنترل: نوزادان مادرانی بودند که طی دوره بارداری در شرایط عادی بدون دریافت دارو نگهداری شدند.

گروه شم: نوزادان مادرانی بودند که طی دوره بارداری روزانه حلال مصرفی دارو (۵ میلی‌لیتر آب مقطر) را به صورت گاوآژ دریافت کردند.

گروه تجربی اول: نوزادان مادرانی بودند که طی دوره بارداری روزانه ۱۲/۵ mg/kg داروی هالوپریدول را به صورت گاوآژ ۲۱ روزه دریافت کردند.

گروه تجربی دوم: نوزادان مادرانی بودند که طی دوره بارداری روزانه ۲۵ mg/kg داروی هالوپریدول را به صورت گاوآژ ۲۱ روزه دریافت کردند.

گروه تجربی سوم: نوزادان مادرانی بودند که طی دوره بارداری روزانه ۵۰ mg/kg داروی هالوپریدول را به صورت گاوآژ ۲۱ روزه دریافت کردند.

بعد از زایمان نوزادان نر تازه متولد شده جدا شدند و به مدت ۲۲ روز در کنار مادر فقط شیر مادر و آب آشامیدنی مصرف کردند. سپس از قلب همه گروه‌های نوزادان نمونه خونی تهیه شد. لوله‌های حاوی خون در دستگاه سانتریفیوژ به مدت ۱۵ دقیقه با سرعت ۵۰۰۰ دور در دقیقه سانتریفیوژ و سرم آن جدا و تا زمان سنجش هورمون‌ها در دمای ۲۰- درجه سانتی‌گراد نگهداری گردید.

میزان فعالیت آنزیم‌های کبدی با استفاده از کیت‌های مخصوص اندازه‌گیری شرکت سهامی ایران و با کمک دستگاه Technicon RA ۱۰۰۰ ساخت آمریکا مورد سنجش قرار گرفت.

پس از کالبدگشایی حیوانات کبد آنها برداشته شد. در مرحله تثبیت بافت‌ها در فرمالین بافر خنثی ۱۰ درصد تثبیت شدند. مرحله آبیگری به کمک الکل با غلظت‌های متفاوت (از کم به زیاد) صورت گرفت. مرحله شفاف‌سازی با قرار دادن بافت‌ها در دو

تنفسی اسپاسم حنجره، تنگی تنفس و مهار تنفسی است (۶). علاوه بر این هالوپریدول نقایص قلبی القاشده توسط انقباض متقاطع آئورت را از طریق سوء عملکرد میتوکندریایی بدتر می‌کند (۷). هالوپریدول منجر به آسیب در رفتار جفت‌گیری موش‌های صحرایی نر می‌گردد (۸). هالوپریدول بیماری کلستاتیک کبدی را در انسان‌های بیمار القا می‌کند (۵). درمان با دوزهای بالای هالوپریدول ممکن است اثر سمی بر کبد داشته و سبب صدمه کبدی گردد (۹). کبد اندامی بسیار مهم است که نقش حیاتی در تنظیم فرآیندهای فیزیولوژیکی در بدن دارد. کبد در چندین عملکرد مهم از جمله ترشح و ذخیره مواد نقش دارد. کبد دارای ظرفیت زیادی برای سم‌زدایی از مواد سمی و سنتز مواد مفید است (۱۰). کبد یک عضو مهم برای متابولیسم داروها و حذف داروها است و می‌تواند موضوع مسمومیت القاشده توسط داروها باشد. محدوده وسیعی از مسمومیت کبدی از افزایش موقت و شدید آنزیم‌های کبدی تا نقایص کبدی کشنده موجود است. آنزیم‌های کبدی می‌توانند به عنوان علائم صدمات هپاتوسلولار یا یک اختلال در کلستاتیس جریان صفراوی عمل کنند؛ لذا این آنزیم‌ها در بیماری‌های کبدی افزایش می‌یابند (۱۱). کبد نقشی مرکزی در متابولیسم داشته و به عنوان یک توزیع کننده، مخلوط مناسبی را از گردش خون برای تمام اعضاء فراهم می‌سازد. لذا این عملکردهای مهم از لحاظ فیزیولوژیک و فارماکولوژیک با اهمیت بوده و مطالعه بر روی کبد را از جایگاه خاصی برخوردار می‌سازد (۱۲).

صدمه کبدی القاشده توسط دارو یک واکنش شدید دارویی است که با تعداد زیادی از حالات فارماکولوژیکی مرتبط است. داروها قادرند بر عملکرد کبدی اثر بگذارند و در برخی موارد منجر به نقایص کبدی و حتی مرگ بیمار گردند (۱۳). امروزه تنها راه درمان سیروز، پیوند کبد است که به دلیل کمبود دهنده و وجود بیماری‌های قابل سرایت در اثر این پیوند به افراد و همچنین عود مجدد بیماری و از بین رفتن مجدد کبد، درصد درمان از این راه کمتر شده و دانشمندان برای یافتن راه‌های درمانی جدید به سمت درمان‌های ضدفیروزه‌ای متمایل شده‌اند. این مطالعه به منظور تعیین تغییرات بافت و آنزیم‌های کبدی نوزادان موش صحرایی نر متولد شده از مادران تحت تیمار با هالوپریدول انجام شد.

روش بررسی

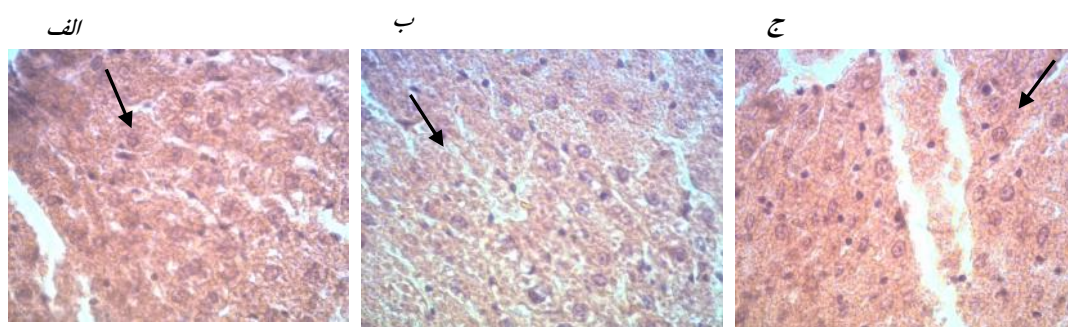
این مطالعه تجربی روی ۲۵ سر نوزاد موش صحرایی نر از نژاد ویستار با وزن تقریبی ۱۰۰ گرم و سن ۲۲ روز در گروه زیست‌شناسی دانشگاه آزاد اسلامی واحد کازرون (کد اخلاق ۴۶۲) طی سال ۱۳۹۴ انجام شد. مادران موش‌ها از خانه پرورش حیوانات دانشگاه آزاد اسلامی واحد کازرون تهیه شده بودند.

پروتکل اخلاقی کار بر روی حیوانات آزمایشگاهی رعایت گردید. موش‌ها حرارت محیط 22 ± 2 درجه سانتی‌گراد در طول

جدول ۱: مقایسه میانگین و انحراف معیار وزن بدن، اندیکس کبد، غلظت پلاسمایی آنزیم‌های کبدی، آلبومین و پروتئین تام نوزادان موش صحرائی نر متولد شده از مادران تحت تیمار با هالوپریدول در گروه‌های مورد مطالعه

گروه‌ها			شم	کنترل	میانگین و انحراف معیار
تجربی سوم (دوز هالوپریدول ۵۰ mg/kg)	تجربی دوم (دوز هالوپریدول ۲۵ mg/kg)	تجربی اول (دوز هالوپریدول ۱۲/۵ mg/kg)			
۹۲/۰۳±۰/۶۸ *	۹۲/۹۹±۰/۷۷*	۹۴/۴۹±۰/۸۸	۹۴/۴۵±۰/۹۹	۹۹/۵۸±۰/۹۹	وزن بدن (گرم)
۴/۸۸±۰/۰۹	۴/۵۰±۰/۲۶	۴/۶۸±۰/۱۷	۴/۷۱±۰/۱۰	۴/۸۳±۰/۱۷	اندیکس کبد (گرم)
۹۳±۳/۹۱ *	۷۵/۸±۳/۷۳*	۶۳/۴±۳/۳۶ *	۵۱±۳/۱۸	۴۸/۴±۲/۲۵	آنزیم آلانین آمینوترانسفراز
۱۹۱±۴/۳۹ *	۱۶۹/۸±۵/۵۴ *	۱۴۳/۶±۴/۳۱	۱۲۶/۴±۶/۰۲	۱۲۵/۶±۲/۹۸	آنزیم آسپارات ترانس آمیناز
۱۶۷۲/۴±۴۵/۵ *	۱۴۷۳/۴±۲۳*	۱۳۱۲/۶±۴۰/۲*	۱۱۳۵/۴±۴۰/۵	۱۰۵۳/۶±۵۲/۷	آنزیم آلکالین فسفاتاز
۳/۴۲±۰/۱۶ *	۳/۷۴±۰/۱۹ *	۴/۳۸±۰/۱۱	۴/۷۲±۰/۱۸	۴/۴۶±۰/۱۹	آلبومین (میلی‌گرم بر دسی‌لیتر)
۵/۳۲±۰/۳۶ *	۵/۹۴±۰/۱۷*	۷/۰۴±۰/۳۲	۷/۸۲±۰/۱۸	۷/۳۴±۰/۳۲	پروتئین تام (میلی‌گرم بر دسی‌لیتر)

* P < ۰/۰۵ در مقایسه با گروه کنترل



شکل ۱: نمای هیستوپاتولوژی کبد موش‌های گروه‌های تجربی اول (الف)، گروه تجربی دوم (ب)، گروه تجربی سوم (ج) نورم سیتوپلاسم، تورم هسته و نکروز خفیف مشاهده می‌شود. شدت آسیب با توجه به افزایش دوز دارو در گروه‌های تجربی بیشتر شده است. رنگ‌آمیزی H&E (بزرگ‌نمایی ۴۰x)

کبد در سه گروه تجربی نسبت به گروه کنترل تغییر آماری معنی‌داری نیافت (جدول یک). با توجه به یافته‌های هیستومورفولوژی کبد موش‌های گروه کنترل و گروه شم، سلول‌های هیپاتوسیت بافت کبد فاقد آسیب و سلول‌ها کاملاً سالم و طبیعی بودند. در گروه‌های تجربی دریافت‌کننده دوزهای متفاوت از داروی هالوپریدول، سلول‌های هیپاتوسیت درون کبد در گروه تجربی دریافت‌کننده مقدار حداقل داروی هالوپریدول در مقایسه با گروه کنترل بدون تغییر و در گروه تجربی دریافت‌کننده مقدار متوسط داروی هالوپریدول در مقایسه با گروه کنترل به مقدار بیشتر دچار نکروز شد. همچنین در گروه تجربی دریافت‌کننده مقدار حداکثر داروی هالوپریدول در مقایسه با گروه کنترل، میزان نکروز به طور قابل ملاحظه‌ای نسبت به گروه تجربی دریافت‌کننده مقدار حداکثر داروی هالوپریدول افزایش نشان داد. به طوری که بیشترین حد نکروز در گروه تجربی سوم مشاهده شد (شکل یک).

بحث

با توجه به نتایج این مطالعه داروی هالوپریدول سبب افزایش آنزیم‌های کبدی و نکروز کبدی گردید. آنزیم‌های AST، ALT و ALP علامت سلامت و عملکرد طبیعی کبد بوده و داروی هالوپریدول می‌تواند افزایش بیش از حد فعالیت آنزیم‌های کبدی را

ظرف حاوی زایلین صورت گرفت. در مرحله جایگزینی بافت‌ها در سه ظرف حاوی پارافین مذاب (۶۵ درجه سانتی‌گراد) هر کدام یک ساعت قرار داده شدند. در مرحله قالب‌گیری از قطعات سالوکهارت استفاده شد. در مرحله مقطع‌گیری مقاطع بافتی به ضخامت ۴-۵ میکرون بریده شد و در مرحله رنگ‌آمیزی از رنگ هماتوکسیلین - ائوزین استفاده گردید. تمام مطالعات بافتی زیر نظر پاتولوژیست انجام شد (۱۴). داده‌ها با استفاده از نرم‌افزار آماری SPSS-15 و ANOVA و Tukey در سطح معنی‌داری کمتر از ۰/۰۵ تجزیه و تحلیل شدند.

یافته‌ها

میانگین غلظت پلاسمایی آنزیم‌های ALP و ALT در سه گروه تجربی و میانگین غلظت پلاسمایی آنزیم AST در گروه‌های تجربی دوم و سوم در مقایسه با گروه‌های کنترل و شم افزایش آماری معنی‌داری نشان داد (P < ۰/۰۵) (جدول یک).

میانگین غلظت پلاسمایی آلبومین و پروتئین تام در دو گروه تجربی دوم و سوم به صورت معنی‌داری در مقایسه با گروه‌های کنترل و شم کاهش نشان داد (P < ۰/۰۵). میانگین وزن بدن تنها در گروه تجربی سوم در مقایسه با گروه‌های کنترل و شم کاهش آماری معنی‌داری یافت (P < ۰/۰۵) (جدول یک). میانگین اندیکس

ALP گردد. افزایش ALP ممکن است فیزیولوژی یا پاتولوژی باشد. نقش فیزیولوژی این آنزیم به‌طور کامل واضح نیست؛ اما افزایش تولید آن در بافت‌ها نشان‌دهنده تحریکات کاتابولیکی است (۲۳). وجود آنزیم ALP در جدار مویرگ‌های کبدی برای تسهیل عبور مواد از جدار آنها است که احتمالاً با آسیب کبد توسط داروی هالوپریدول ورود ALP به جریان خون افزایش می‌یابد (۲۳).

در مطالعه حاضر گروه‌های تجربی دریافت‌کننده داروی هالوپریدول با مقادیر متوسط و حداکثر نسبت به گروه کنترل افزایش معنی‌داری در سطح AST نشان دادند. این آنزیم درون سیتوپلاسم و میتوکنندری سلول‌های کبدی وجود دارد. بنابراین نکرور سلول‌ها باعث آزادسازی آن به خون و افزایش سطح سرمی می‌گردد (۲۴). مطالعات گذشته نیز تا حدودی این نتایج را تایید می‌کنند. از جمله در مطالعه ای هالوپریدول سوء عملکرد متابولیکی کبدی را از طریق ایجاد استرس‌های شبکه ریتیکولومی اندوپلاسمیک القا نمود (۲۵). علاوه براین در مطالعه Mesure و همکاران هالوپریدول باعث هپاتیت بیولوژیکی از طریق افزایش آنزیم‌های کبدی گردید (۲۶). در مطالعه حاضر مقایسه میانگین غلظت سرمی پروتئین تام و آلبومین در گروه‌های تجربی دریافت‌کننده داروی هالوپریدول با مقادیر متوسط و حداکثر نسبت به گروه کنترل کاهش معنی‌داری نشان داد. آلبومین یکی از مهم‌ترین پروتئین‌های چرخه‌ای در جریان خون است که به‌وسیله کبد ساخته شده و در جریان خون ترشح می‌گردد. احتمالاً این کاهش به علت حفظ فشار انکوئتیک داخل عروق خونی، منبع ذخیره پروتئین برای رشد، ترمیم بافت به عنوان عوامل ایمنونولوژیک و مهیا کردن فاکتورها برای انعقاد است (۲۷ و ۲۸).

نتیجه‌گیری

نتایج این مطالعه نشان داد که داروی هالوپریدول باعث افزایش آنزیم‌های کبدی و نکرور کبدی می‌گردد و میزان نکرور بافت کبد متناسب با دوز دارو افزایش می‌یابد.

تشکر و قدردانی

این مقاله بخشی از پایان‌نامه (شماره ۳۷۰) خانم نجمه غفوری برای اخذ درجه کارشناسی ارشد در رشته زیست سلولی تکوینی از دانشگاه آزاد اسلامی واحد کازرون بود. بدین‌وسیله از ریاست و معاونت محترم پژوهشی دانشگاه آزاد اسلامی واحد کازرون که ما را در انجام این تحقیق یاری کردند؛ صمیمانه سپاسگزاری می‌نمایم.

References

1. Stähle L, Ungerstedt U. Effects of neuroleptic drugs on the inhibition of exploratory behaviour induced by a low dose of apomorphine: implications for the identity of dopamine receptors. *Pharmacol Biochem Behav.* 1986 Aug; 25(2): 473-80.
2. Bowles TM, Levin GM. Aripiprazole: a new atypical antipsychotic drug. *Ann Pharmacother.* 2003 May; 37(5): 687-94. doi: 10.1345/aph.1C297

به‌همراه داشته باشد (۱۶). در مطالعه حاضر در گروه تجربی دریافت‌کننده دوز حداکثر داروی هالوپریدول، میانگین وزن بدن در مقایسه با گروه کنترل کاهش معنی‌داری یافت. در مطالعه Reader و همکاران مشخص گردید؛ تحریک لیپوژنز در سلول کبدی و فعال کردن فاکتور نسخه‌برداری SREBP (پروتئین متصل به عنصر تنظیمی استرولی) در سلول‌های گلیال موش صحرایی و انسان منجر به تنظیم افزایشی ژن‌های پایین دست دخیل در بیوسنتز کلسترول می‌گردد و از این طریق باعث حصول وزن می‌گردد (۱۷). یکی از عوارض جانبی این دارو، افزایش وزن است. مطالعه ما در دوره کوتاه مدت انجام شد و علت کاهش وزن شاید به خاطر اثر داروی هالوپریدول بر روی هورمون لپتین باشد. لپتین از طریق گردش خون به مغز رفته و در آنجا بر روی گیرنده‌های هیپوتالاموس اثر نموده و سبب کاهش اشتها می‌شود. لپتین به علت نقش داشتن در کاهش اشتها باعث کنترل وزن بدن می‌شود (۱۸).

در تمامی گروه‌های تجربی مطالعه حاضر در میان سلول‌ها فضای خالی ناشی از آسیب‌دیدگی سلول‌های پارانسیم کبدی مشاهده شد و وسعت این فضای آسیب‌دیده در این گروه‌ها با افزایش دوز مصرفی دارو افزایش نشان داد. احتمال می‌رود میزان آسیب‌دیدگی سلولی در بافت کبد با میزان دوز مصرفی نسبت مستقیم داشته باشد. داروی هالوپریدول می‌تواند باعث ایجاد آسیب کبدی القا شده به وسیله دارو شود که این آسیب‌ها به وسیله سمیت کبدی حاصل از دارو با متابولیت فعال آنها ایجاد می‌شود (۱۹).

در مطالعه حاضر داروی هالوپریدول باعث تغییرات معنی‌داری در اندیکس کبد نگردید. داروی هالوپریدول باعث افزایش معنی‌داری در غلظت آنزیم‌های ALP و ALT گردید. مطالعات گذشته نیز تا حدودی این نتایج را تایید می‌کنند. از جمله مطالعه Manceaux و همکاران نشان داد داروی هالوپریدول منجر به افزایش آنزیم‌های کبدی می‌گردد. مکانیسم عمل آن ناشناخته بوده؛ ولی عوامل خطیر نظیر چاقی در ایجاد این اثرات موثر است (۲۰). چون سطح آنزیم ALT در سیتوپلاسم سلول‌های کبدی چندین مرتبه بیشتر از مایع خارج سلولی است؛ زمانی که صدمه‌ای به غشا وارد می‌شود؛ ALT از آن خارج گشته و غلظت سرمی آن افزایش می‌یابد و میزان این افزایش نشانه‌ای از درجه وسعت ضایعه کبدی است (۲۱ و ۲۲). چون این دارو باعث التهاب کبد می‌شود؛ لذا می‌توان احتمال داد روی سیستم ایمنی هم اثرگذار باشد و از این طریق باعث ایجاد نکرور کبدی گشته و این امر باعث افزایش آنزیم

3. Jensen RJ. Effects of antipsychotic drugs haloperidol and clozapine on visual responses of retinal Ganglion cells in a rat model of retinitis pigmentosa. *J Ocul Pharmacol Ther.* 2016 Dec; 32(10): 685-90. doi: 10.1089/jop.2016.0102
4. Waddington JL, Gamble SJ. Spontaneous activity and apomorphine stereotypy during and after withdrawal from 3 1/2 months continuous administration of haloperidol: some

- methodological issues. *Psychopharmacology* (Berl). 1980; 71(1): 75-7.
5. He K, Cai L, Shi Q, Liu H, Woolf TF. Inhibition of MDR3 activity in human hepatocytes by drugs associated with liver injury. *Chem Res Toxicol*. 2015 Oct; 28(10): 1987-90. doi: 10.1021/acs.chemrestox.5b00201
6. Van Putten T, Marder SR, Mintz J, Poland RE. Haloperidol plasma levels and clinical response: a therapeutic window relationship. *Am J Psychiatry*. 1992 Apr; 149(4): 500-5.
7. Shinoda Y, Tagashira H, Bhuiyan MS, Hasegawa H, Kanai H, Fukunaga K. Haloperidol aggravates transverse aortic constriction-induced heart failure via mitochondrial dysfunction. *J Pharmacol Sci*. 2016 Jul; 131(3): 172-83. doi: 10.1016/j.jphs.2016.05.012
8. Zhang XR, Zhang ZJ, Jenkins TA, Cheng WR, Reynolds GP. The dose-dependent effect of chronic administration of haloperidol, risperidone, and quetiapine on sexual behavior in the male rat. *J Sex Med*. 2011 Dec; 8(12): 3345-53. doi: 10.1111/j.1743-6109.2010.01740.x
9. Halici Z, Dursun H, Keles ON, Odaci E, Suleyman H, Aydin N, et al. Effect of chronic treatment of haloperidol on the rat liver: a stereological and histopathological study. *Naunyn Schmiedebergs Arch Pharmacol*. 2009 Mar; 379(3): 253-61. doi: 10.1007/s00210-008-0362-z
10. Meganathan M, Madhana Gopal K, Sasikala P, Mohan J, Gowdhaman N, Balamurugan K, et al. Evaluation of hepatoprotective effect of omega 3-Fatty acid against paracetamol induced liver injury in albino rats. *Global Journal of Pharmacology*. 2011; 5(1): 50-53.
11. Hussein RRS, Soliman RH, Abdelhaleem Ali AM, Tawfeik MH, Abdelrahim MEA. Effect of antiepileptic drugs on liver enzymes. *Beni-Suef University Journal of Basic and Applied Sciences*. 2013; 2(1): 14-19. doi: https://doi.org/10.1016/j.bjbas.2013.09.002
12. Harper HA, Redwel UM, Mayes PA. Review of physiological chemistry. 17th ed. California: Long Medical Publication. 2009; p: 7.
13. Kaplowitz N. Drug-induced liver disorders: implications for drug development and regulation. *Drug Saf*. 2001;24(7):483-90.
14. Bogin JF. *Animal Anatomy and physiology*. 2nd ed. Virginia: Reston Publishing. 2009; pp: 154-56.
15. Devlin JW, Roberts RJ, Fong JJ, Skrobik Y, Riker RR, Hill NS, et al. Efficacy and safety of quetiapine in critically ill patients with delirium: a prospective, multicenter, randomized, double-blind, placebo-controlled pilot study. *Crit Care Med*. 2010 Feb; 38(2): 419-27. doi: 10.1097/CCM.0b013e3181b9e302
16. Baratta JL, Ngo A, Lopez B, Kasabwalla N, Longmuir KJ, Robertson RT. Cellular organization of normal mouse liver: a histological, quantitative immunocytochemical, and fine structural analysis. *Histochem Cell Biol*. 2009 Jun; 131(6): 713-26. doi: 10.1007/s00418-009-0577-1
17. Raeder MB, Fernø J, Vik-Mo AO, Steen VM. SREBP activation by antipsychotic- and antidepressant-drugs in cultured human liver cells: relevance for metabolic side-effects? *Mol Cell Biochem*. 2006 Sep; 289(1-2): 167-73. doi: 10.1007/s11010-006-9160-4
18. Pellemounter MA, Cullen MJ, Baker MB, Hecht R, Winters D, Boone T, Collins F. Effects of the obese gene product on body weight regulation in ob/ob mice. *Science*. 1995 Jul; 269(5223): 540-43.
19. Holt MP, Cynthia JU. Mechanisms of drug-induced liver injury. *AAPS J*. 2006; 8(1): E48-E54. doi: 10.1208/aapsj080106
20. Manceaux P, Constant E, Zdanowicz N, Jacques D, Reynaert C. Management of marked liver enzyme increase during olanzapine treatment: a case report and review of the literature. *Psychiatr Danub*. 2011 Sep; 23 Suppl 1: S15-7.
21. Berk P, Korenblat K. Approach to the patient with jaundice or abnormal liver tests. In: Goldman L, Schafer AI, eds. *Cecil Medicine*. 24th ed. Philadelphia: Saunders Company. 2011; p: 149.
22. Billiard M, Blood DC, Radostits OM. *Veterinary medicine*. 7th ed. London: Baillier and Tindal. 2009; pp: 228-98.
23. Gill M, Sanyal SN, Sareen ML. Interaction of H2-receptor antagonists, cimetidine and ranitidine with microsomal drug metabolizing and other systems in liver. *Indian J Exp Biol*. 1991 Sep; 29(9): 852-56.
24. Murray RK, Granner DK, Mayes PA, Rodwell VW. *Harpers Biochemistry*. 23rd ed. California: Appleton and Lange. 2010; pp: 145-251, 345-51.
25. Laressesergues E, Bert E, Duriez P, Hum D, Majd Z, Staels B, Cussac D. Does endoplasmic reticulum stress participate in APD-induced hepatic metabolic dysregulation? *Neuropharmacology*. 2012 Feb; 62(2): 784-96. doi: 10.1016/j.neuropharm.2011.08.048
26. Mesure G, Bayle F, Vanelle JM, Olié JP, Lôo H. [Cytolytic hepatitis during treatment with phenothiazines: apropos of a case]. *Encephale*. 1996 Sep-Oct; 22(5): 388-90. [Article in French]
27. Arana GW, Hyman SE, Rosen Baum JF. *Hand book of psychiatric drug therapy*. 4th ed. Philadelphia: Lippincott Williams & Wilkins. 2010. pp: 1-20.
28. Giboney PT. Mildly elevated liver transaminase levels in the asymptomatic patient. *Am Fam Physician*. 2005 Mar; 71(6): 1105-10.

Original Article

Alterations in tissue and hepatic enzymes in male rats born to mothers treated with haloperidol

Najmeh Ghafari (M.Sc)¹, Behdokht Jamshidnezhad (M.Sc)¹, Mehrdad Shariati (Ph.D)^{*2}

¹M.Sc in Cell and Developmental Biology, Department of Biology, Kazerun Branch, Islamic Azad University, Kazerun, Iran. ²Associate Professor, Department of Biology, Kazerun Branch, Islamic Azad University, Kazerun, Iran.

Abstract

Background and Objective: Liver is an important organ with specific function in relation to drug metabolism. Haloperidol is a drug for the treatment of schizophrenia, mania in bipolar disorder and dizziness. This study was performed to determine the changes in tissue and hepatic enzymes in male rats born to mothers treated with haloperidol.

Methods: In this experimental study, 25 adult female Wistar rats were allocated into 5 groups. The control group, the sham group and experimental groups 1, 2, 3. Dams in experimental groups 1, 2, 3 in the pregnancy period were received 12.5, 25, 50 mg/kg /bw of haloperidol for 21 days orally, respectively. The control groups were sham and three experimental, first, second and third experimental groups. Mothers of mice received 12.5, 25 and 50 mg/kg of haloperidol during the pregnancy as 21 days of gavage. At the end of pregnancy and 22 days of infant, all infants were weighed. Alanine aminotransferase (ALT), alkaline phosphatase (ALP) and aspartate transaminase (AST), albumin and total protein were measured by autoanalysis and liver tissues were stained using hepatoxilin-eosin method.

Results: The mean concentration of albumin and total protein in the second and third experimental groups significantly reduced in compare to control group ($P < 0.05$). The mean concentration of AST in the second and third experimental groups significantly increased in comparison with control group ($P < 0.05$). The mean concentration of ALT and ALP in all experimental groups was significantly higher than the control group ($P < 0.05$). The mean of liver indices in all experimental groups was not significant in comparison with the control group. In the tissue samples of the experimental groups, necrosis was observed with increasing dosage.

Conclusion: Haloperidol has been shown to increase liver enzymes and liver necrosis and increase liver necrosis in a dose-proportional manner.

Keywords: Liver, Haloperidol, Liver Enzymes, Necrosis, Rat

* Corresponding Author: Shariati M (Ph.D), E-mail: mehrdadshariati@hotmail.com

Received 7 Dec 2016

Revised 1 May 2017

Accepted 6 Jun 2017